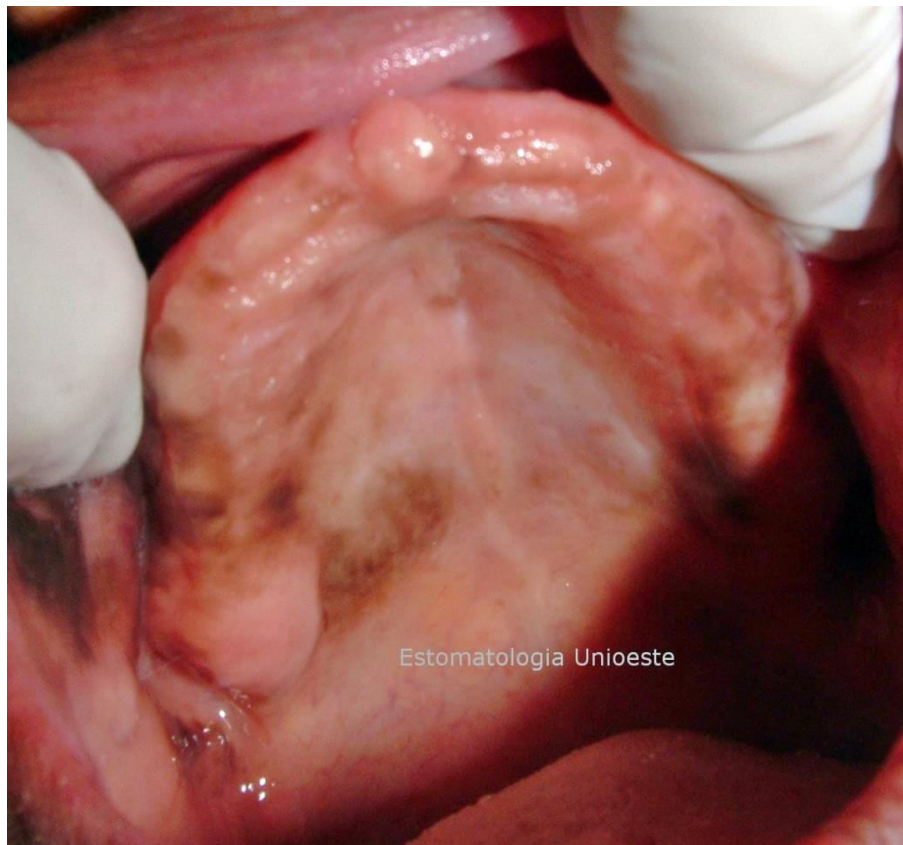




### Pigmentação fisiológica:

- **Definição:** Pigmentação melânica, de origem genética, multifocal e difusa.
- **Aspecto clínico:** Este tipo de pigmentação é simétrico e persistente, não altera a arquitetura normal (como o *granulado gengival*<sup>1</sup>), é de coloração marrom ou enegrecida, abrangendo vasta área da mucosa, com limites definidos, bordas irregulares e superfície variável.



**Figura 1** (Clínica de Estomatologia da Unioeste – Cascavel/PR): Pigmentação fisiológica, de coloração amarronzada, difusa, em rebordo superior edêntulo e mucosa.

- **Epidemiologia:** É muito comum e não tem predileção por sexo e nem faixa etária. Pode ocorrer em qualquer tecido intrabucal, mas a gengiva é o mais acometido. Geralmente observado em indivíduos melanodermas.

- **Etiologia:** É uma característica hereditária, resultante da deposição de grânulos de melanina, que são produzidos pelos *melanócitos*<sup>2</sup> localizados entre as células epiteliais na camada basal. A expressividade da pigmentação está relacionada à atividade dos melanoblastos. Alguns fatores (físicos, químicos, hormonais) podem acentuar a quantidade de melanina e consequentemente a pigmentação.
- **Características histopatológicas:** A pigmentação não é provocada pelo aumento fisiológico de melanócitos, mas sim pela produção de melanina, que é encontrada à volta dos *ceratinócitos basais*<sup>3</sup> e dos *macrófagos*<sup>4</sup> subjacentes.
- **Características radiográficas:** Não apresenta.
- **Diagnóstico:** A biópsia deve ser realizada apenas se as características clínicas forem atípicas.
- **Diagnóstico diferencial:** Melanose associada ao tabaco, *síndrome de Peutz-Jegher*<sup>5</sup>, *doença de Addison*<sup>6</sup>, melanoma, meloacantoma, mácula melanocítica, *síndrome de McCune-Albright*<sup>7</sup>, *síndrome de Laugier-Hunziker*<sup>8</sup>, neurofibromatose do tipo I (síndrome de von Recklinghausen).
- **Manejo e tratamento:** Não requer tratamento, exceto por considerações estéticas. Várias técnicas cirúrgicas são propostas para despigmentação, mas apenas devem ser empregadas após confirmação do diagnóstico e a pedido do paciente.

1 *Granulado gengival:* Aspecto de “casca de laranja” da gengiva inserida.

2 *Melanócitos:* É uma célula dendrítica que produz melanina, substância pigmentar que envolve a célula, protegendo seu núcleo dos raios solares/radiação solar.

3 *Ceratinócitos basais:* Queratinócitos ou ceratinócitos são células diferenciadas do epitélio com invaginações da epiderme para a derme.

4 *Macrófagos:* São células de defesa, com grandes dimensões do tecido conjuntivo, ricos em lisossomas, responsáveis pela fagocitose de elementos estranhos.

5 *Síndrome de Peutz-Jegher:* Doença genética autossômica dominante rara, que causa o desenvolvimento de pólipos hamartomatosos (tumores benignos) no aparelho digestivo e manchas escuras nos lábios e mucosa oral.

6 *Doença de Addison:* Endocrinopatia potencialmente fatal caracterizada pela produção insuficiente de hormônios esteroides pelas glândulas adrenais, cujas manifestações incluem hiperpigmentação da pele e mucosas.

7 *Síndrome de McCune-Albright:* É uma doença genética dos ossos, pigmentação da pele e problemas hormonais associados à puberdade precoce.

8 *Síndrome de Laugier-Hunziker:* Hiperpigmentação adquirida idiopática mucocutânea.

- **Referências:**

1. NEVILLE, B. W. et al. *Patologia Oral e Maxilofacial*. 4. Ed. Rio de Janeiro: Elsevier, 2016.

2. Clínica de Odontologia da Universidade Estadual do Oeste do Paraná (UNIOESTE – Cascavel/PR).
3. Laboratório de Histopatologia da Universidade Estadual do Oeste do Paraná (UNIOESTE – Cascavel/PR).
4. DE OLIVEIRA EGG, Natália Soares et al. **Melanose racial e outras lesões pigmentadas da cavidade bucal: Revisão de literatura.**
5. BRANT FILHO, Adalberto Caldeira et al. **Doença de Addison: diagnóstico, patogenia e implicações odontológicas. Relato de três casos clínicos.** RPG rev. pos-grad, v. 12, n. 2, p. 270-275, 2005.
6. DE MATTOS MILMAN, Laura et al. **Síndrome de Laugier-Hunziker.** Revista da AMRIGS, v. 59, n. 2, p. 131-133, 2015.

**Autoria:**

*Profª. DDs. PhD. Iris Sawazaki*

*Profª. DDs. PhD. Rosana da Silva Berticelli*

*Larissa Coelho Pires*

*Isabela Manguê Popiolek*