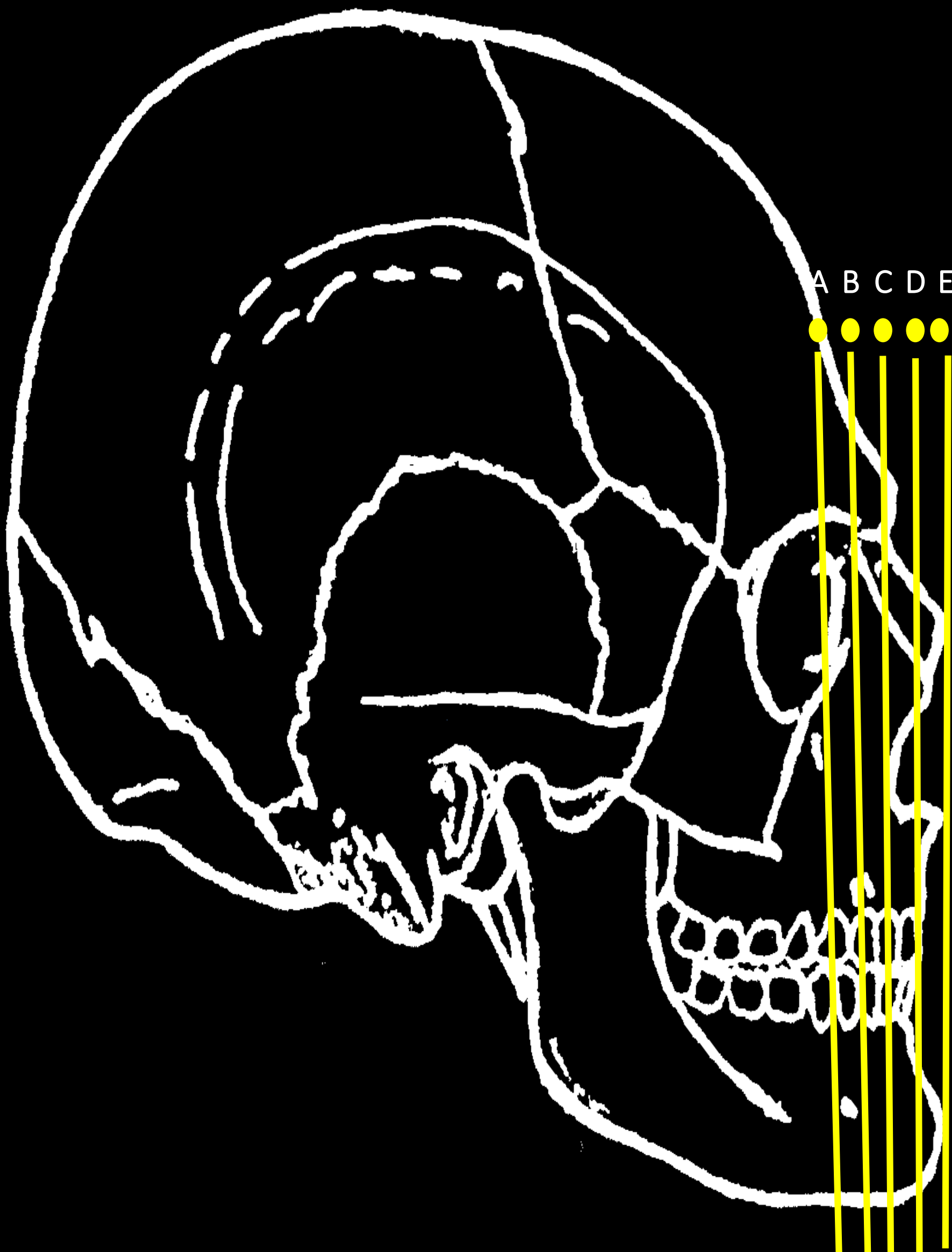
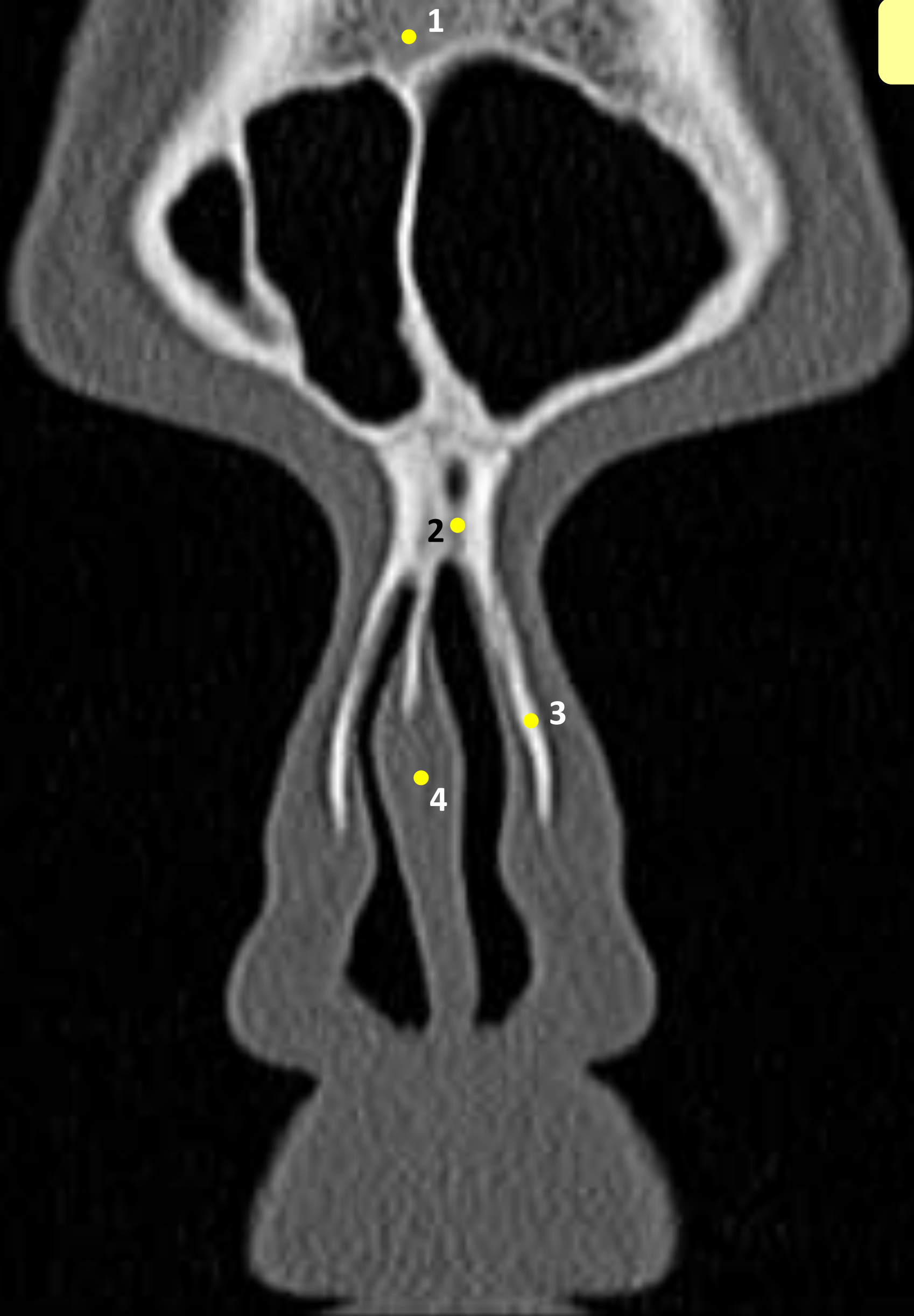

# IMAGENS TOMOGRÁFICAS

## *Cortes Coronais*

Universidade Estadual do Oeste do Paraná (UNIOESTE)  
Odontologia – Centro de Ciências Biológicas e da Saúde (CCBS)  
Elaboração: Prof. Dra. Rosana da Silva Berticelli  
Ac. Isabela Manguê Popiolek





1

2

3

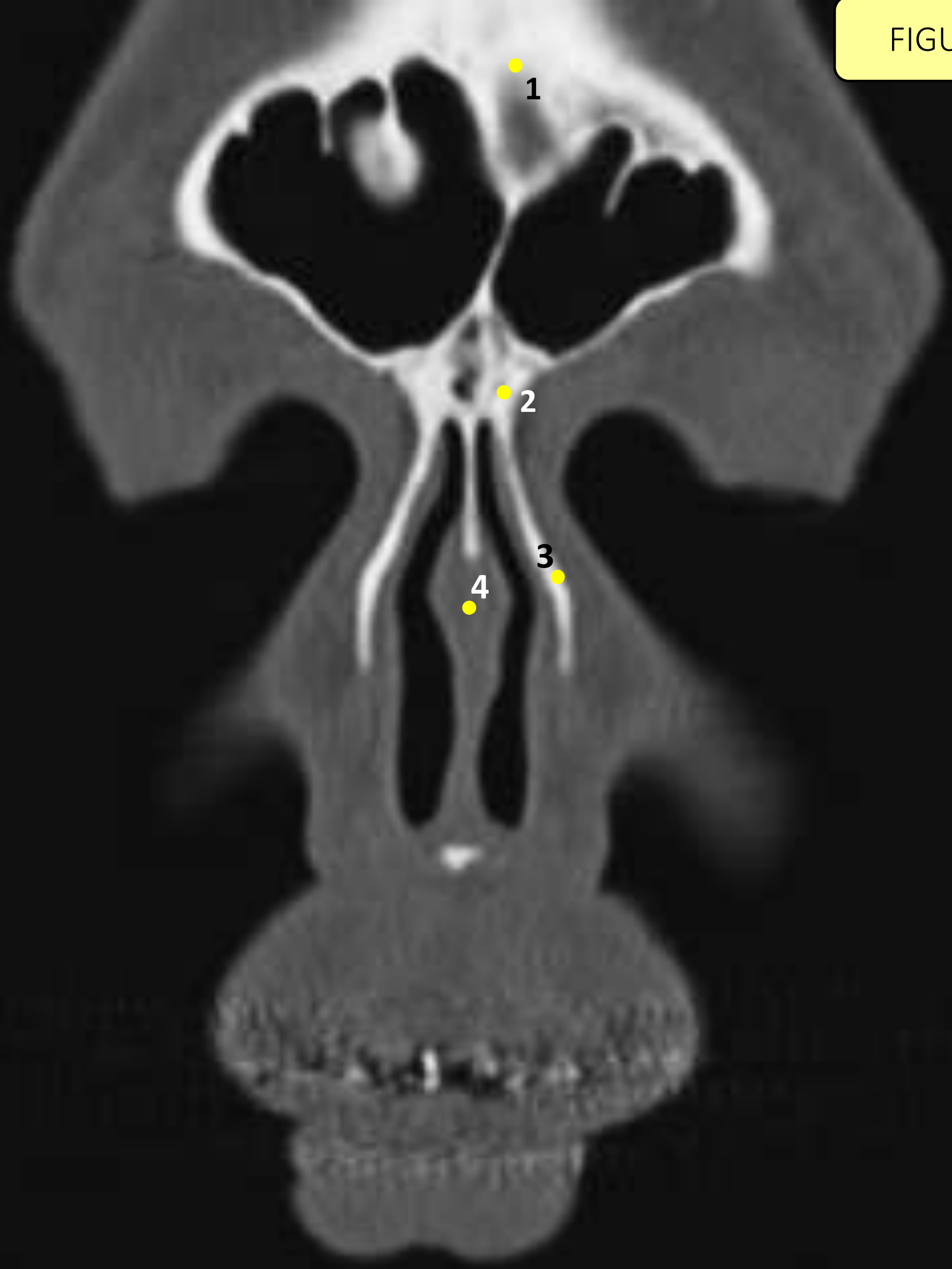
4

# Legenda

FIGURA 01

- 1 – Osso Frontal
- 2 – Osso Nasal
- 3 – Osso Maxilar
- 4 – Septo Nasal

FIGURA 02

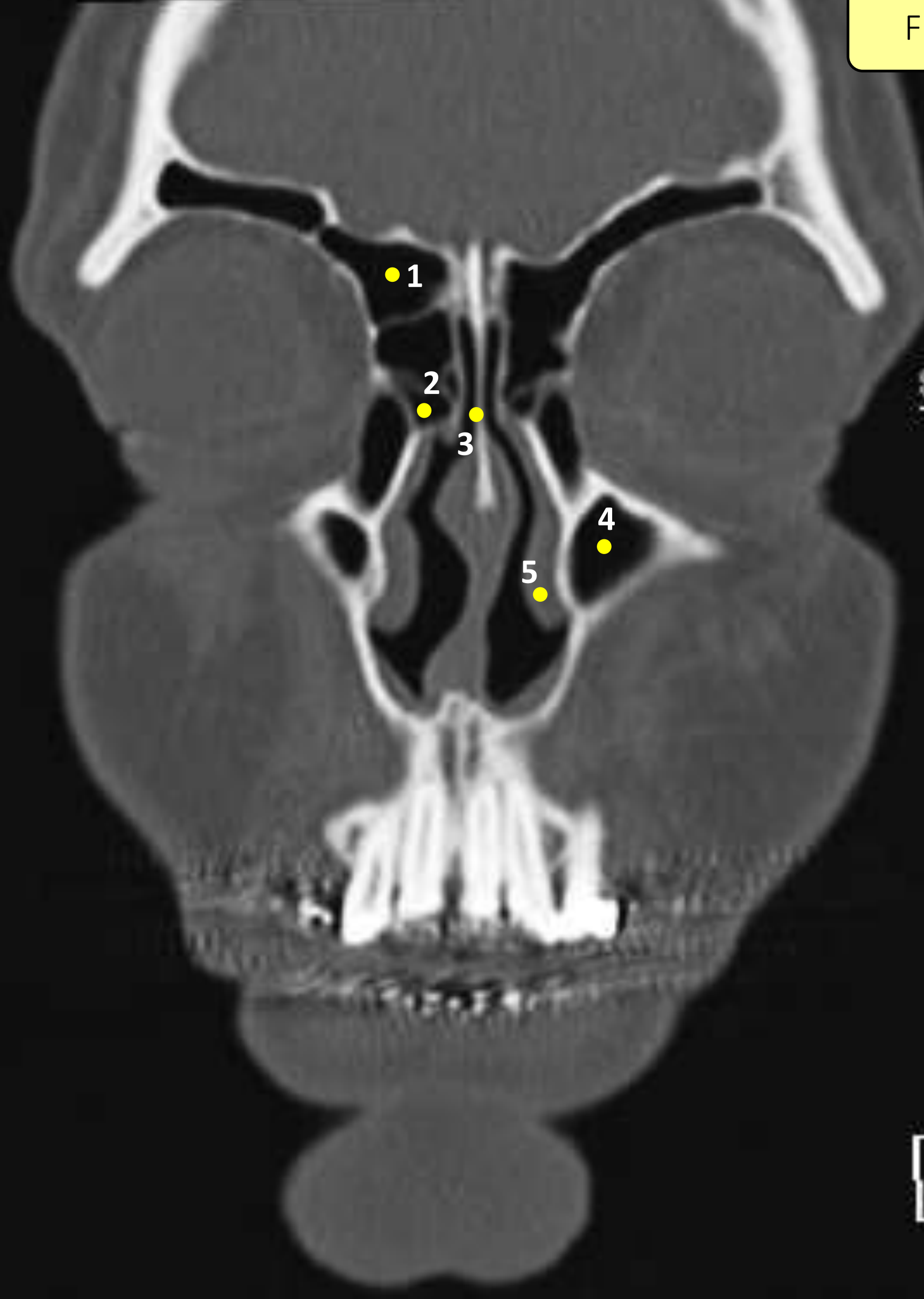


# Legenda

FIGURA 02

- 1 – Osso Frontal
- 2 – Osso Nasal
- 3 – Osso Maxilar
- 4 – Septo Nasal

FIGURA 03



Spin:  
Tilt: 0



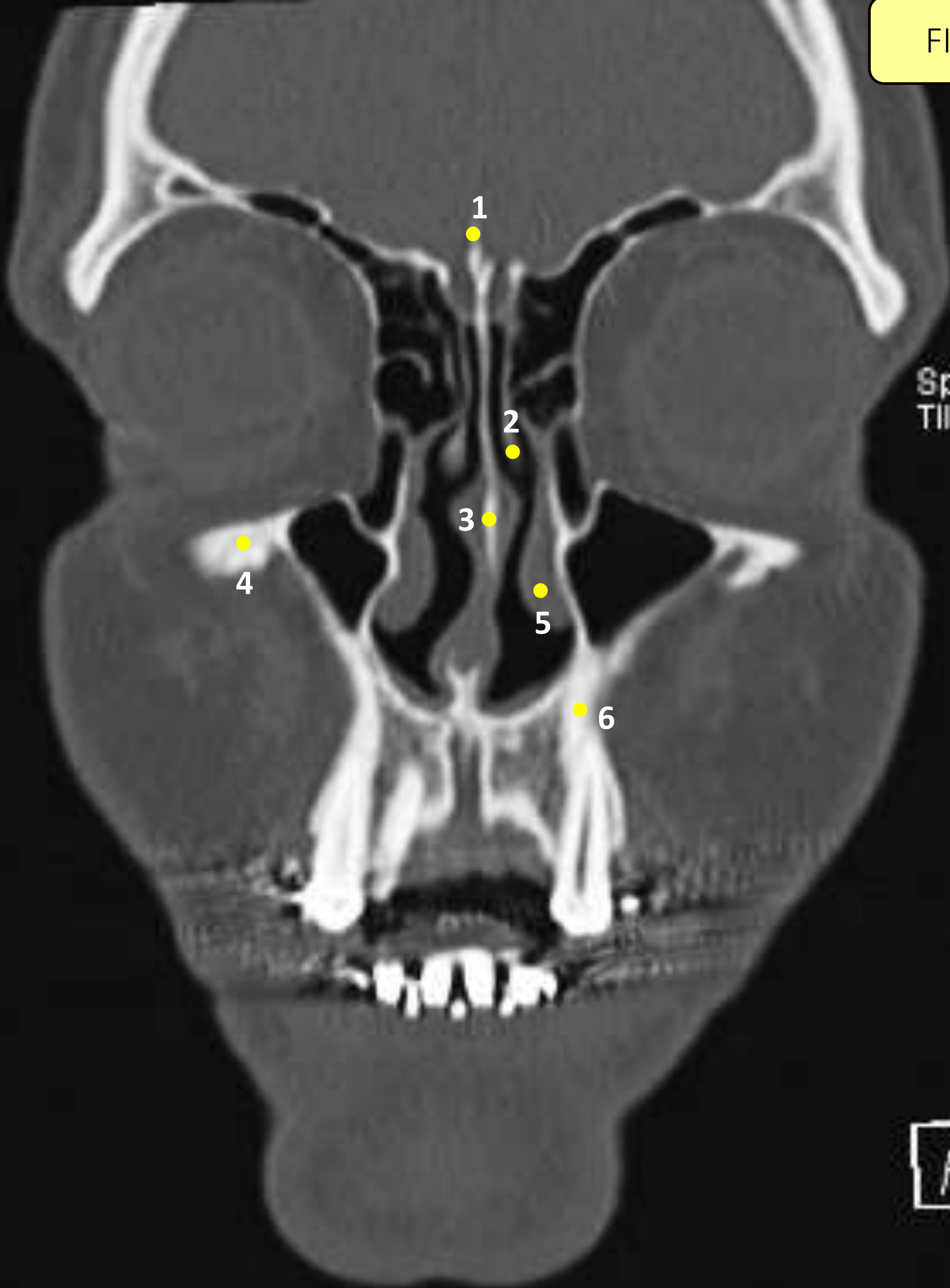
# Legenda

FIGURA 03

- 1 – Seio Frontal
- 2 – Células Aéreas Etmoidais
- 3 – Osso Nasal
- 4 – Seio Maxilar
- 5 – Corneto Nasal Inferior



FIGURA 04



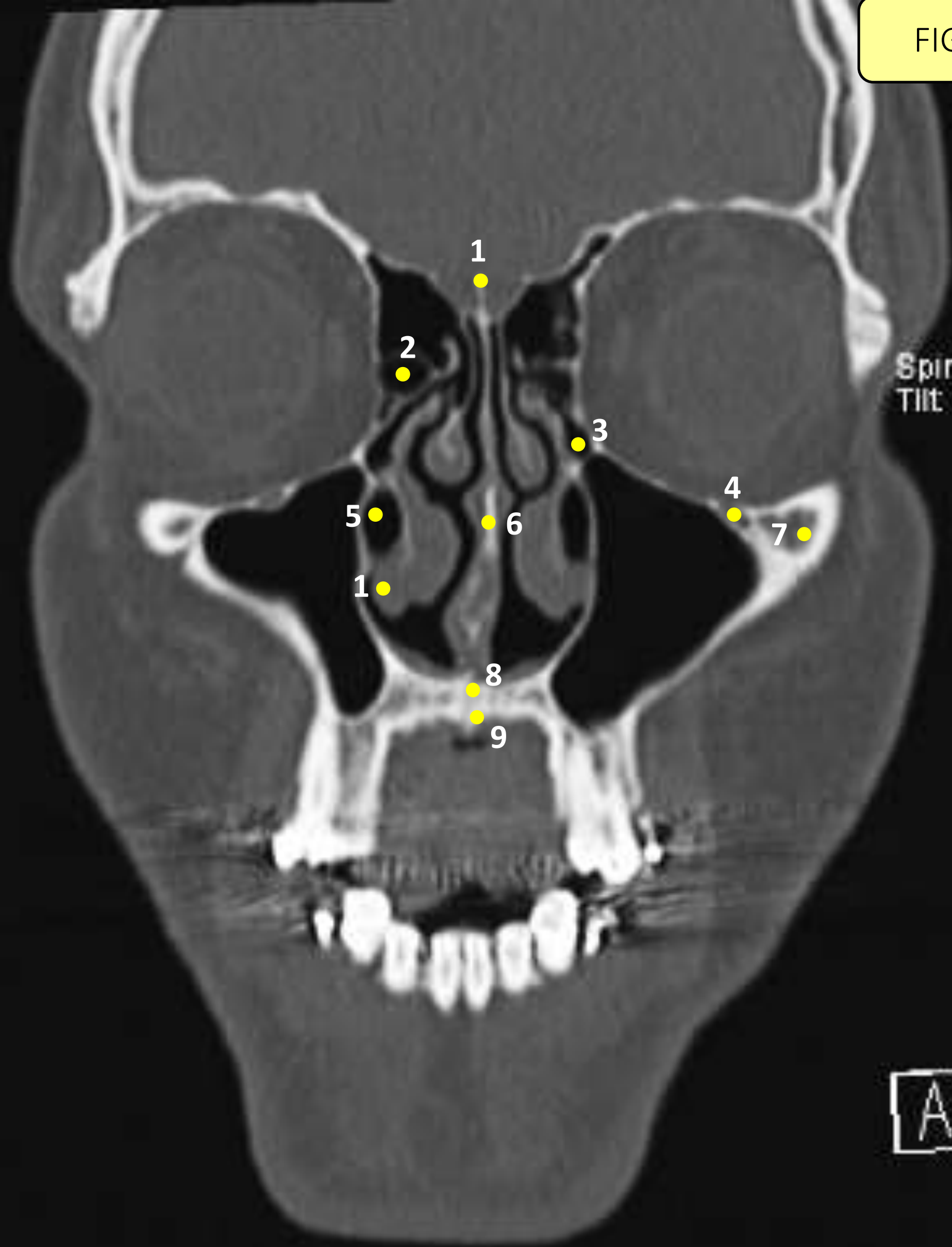
Spin: 2  
Tilt: 0

A

# Legenda

FIGURA 04

- 1 – Crista *Galli* (Osso Etmoide)
- 2 – Corneto Nasal Médio
- 3 – Osso Nasal
- 4 – Processo Zigomático da Maxila
- 5 – Corneto Nasal Inferior
- 6 – Osso Maxilar



Spin: 2  
Tilt: 0

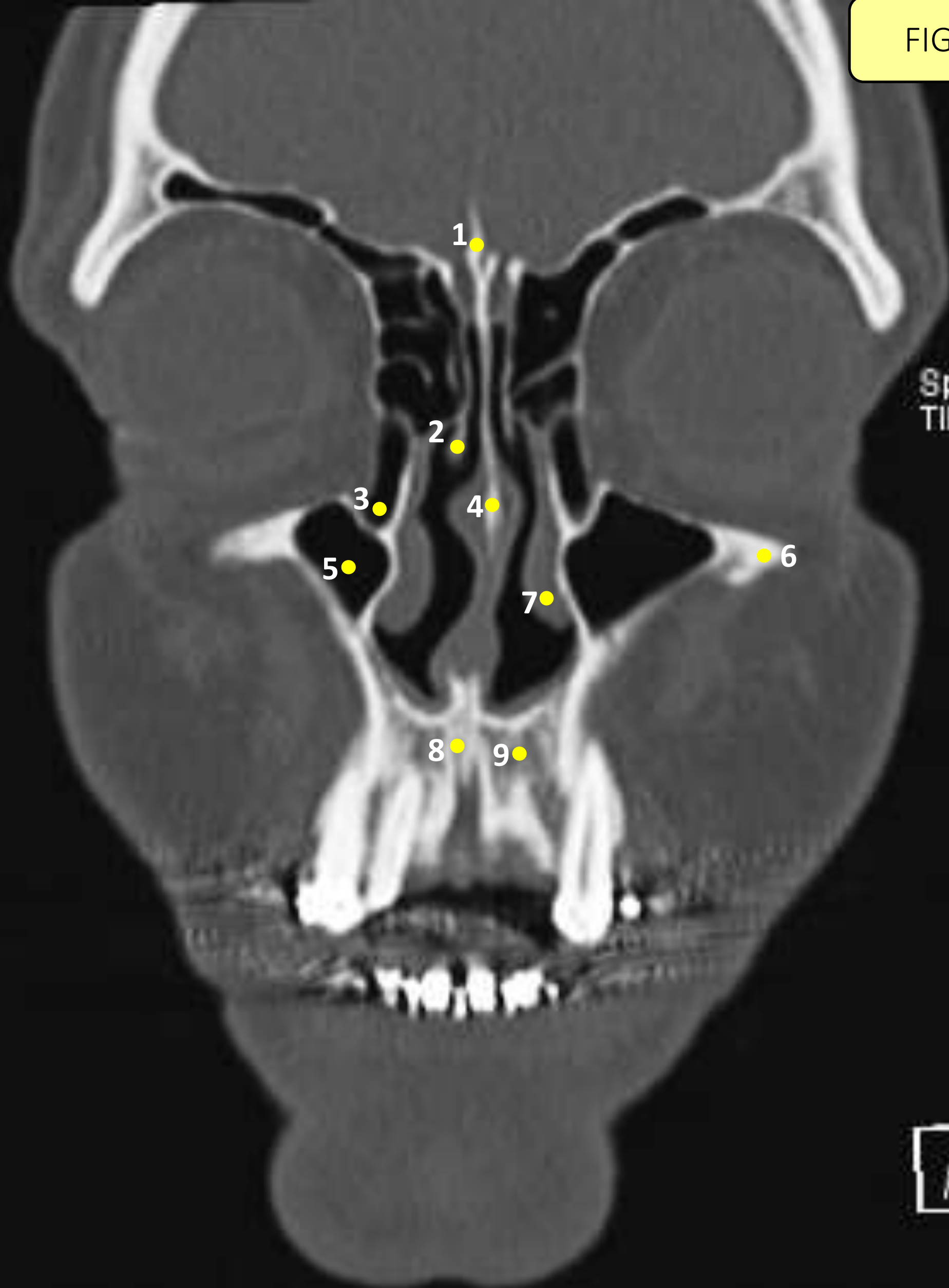


# Legenda

FIGURA 05

- 1 – Crista *Galli* (Osso Etmóide)
- 2 – Células Aéreas Etmoidais
- 3 – Bolha Etmoidal
- 4 – Forame Infraorbitário
- 5 – Meato Inferior
- 6 – Septo Nasal
- 7 – Processo Zigomático da Maxila
- 8 – Osso Maxilar
- 9 – Forame Incisivo

FIGURA 06



Spin: Tilt: 0

A

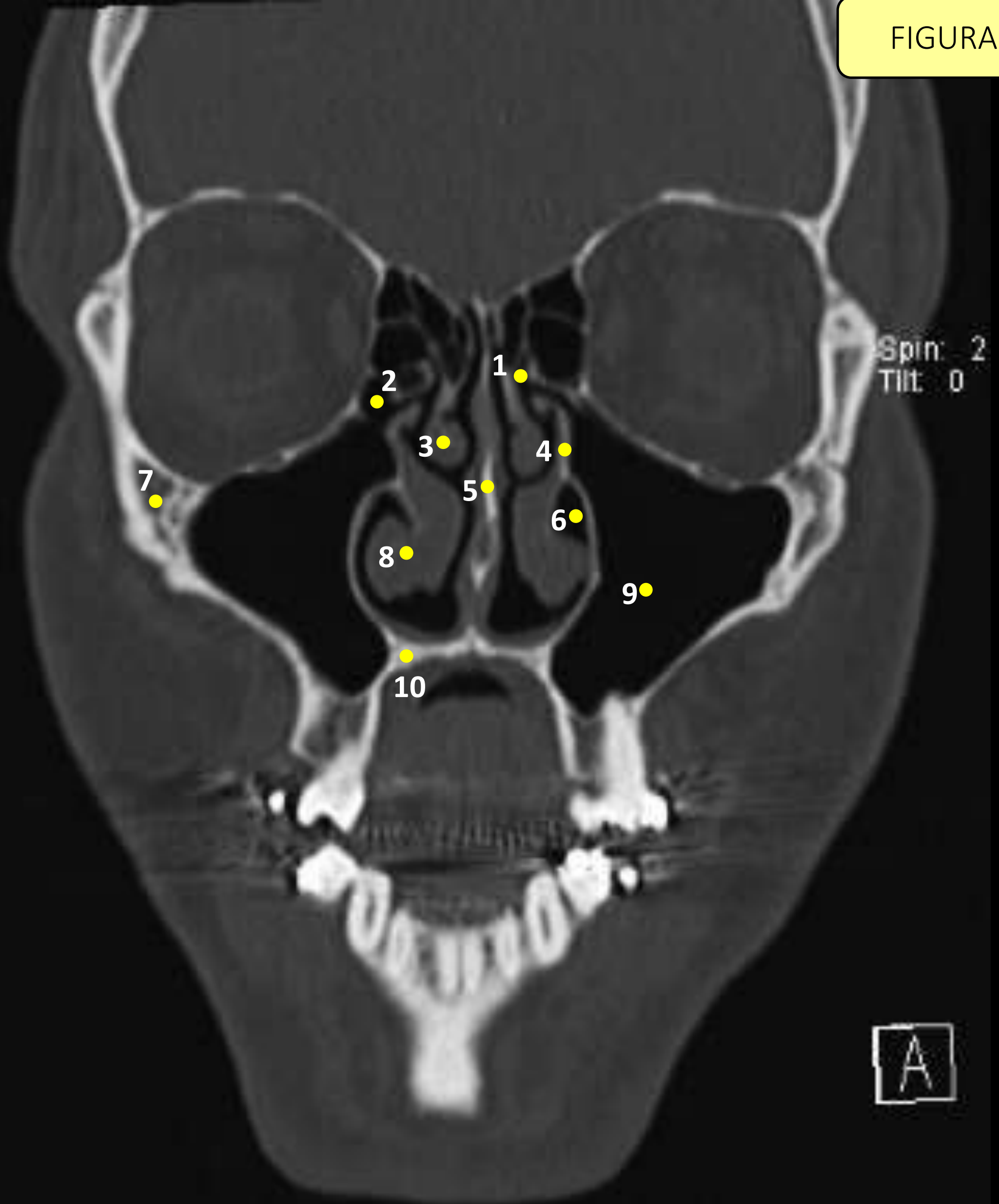
# Legenda

FIGURA 06

- 1 – Crista *Galli* (Osso Etmoide)
- 2 – Corneto Nasal Médio
- 3 – Ducto Nasolacriminal
- 4 – Osso Nasal
- 5 – Seio Maxilar
- 6 – Processo Zigomático da Maxila
- 7 – Corneto Nasal Inferior
- 8 – Forame Incisivo
- 9 – Osso Maxilar



FIGURA 07



Spin: 2  
Tilt: 0

A

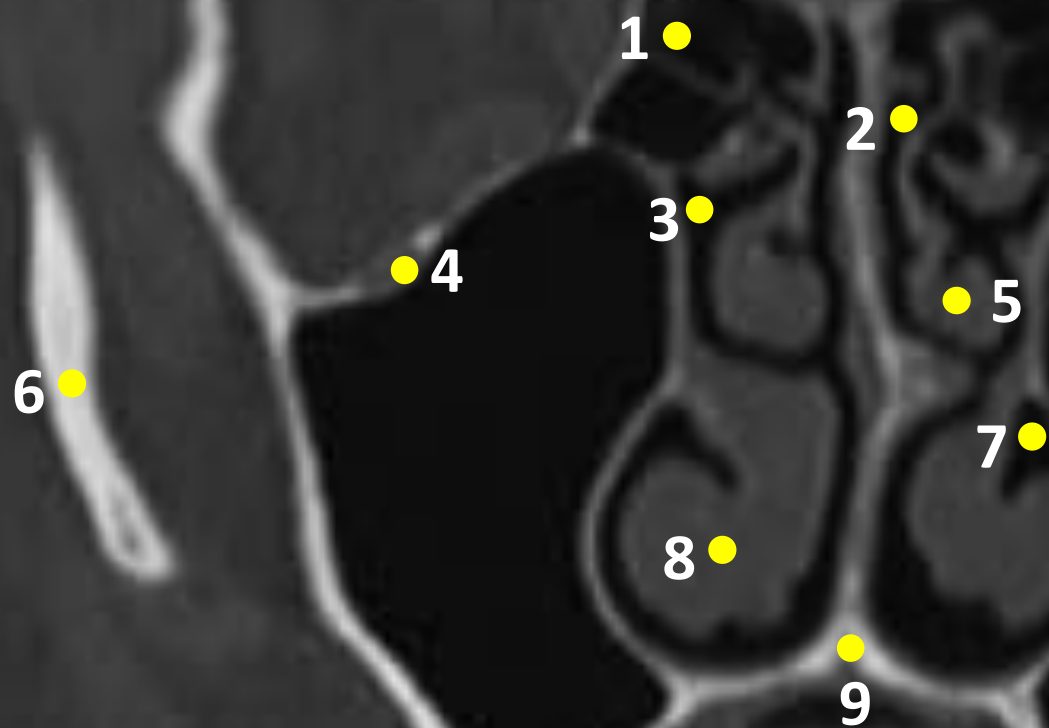
# Legenda

FIGURA 07

- 1 – Recesso Frontal
- 2 – Células Aéreas Etmoidais (*Células de Haller*)
- 3 – Corneto Nasal Médio
- 4 – Processo Uncinado
- 5 – Septo Nasal
- 6 – Meato Inferior
- 7 – Osso Zigomático
- 8 – Corneto Nasal Inferior
- 9 – Seio Maxilar
- 10 – Osso Maxilar



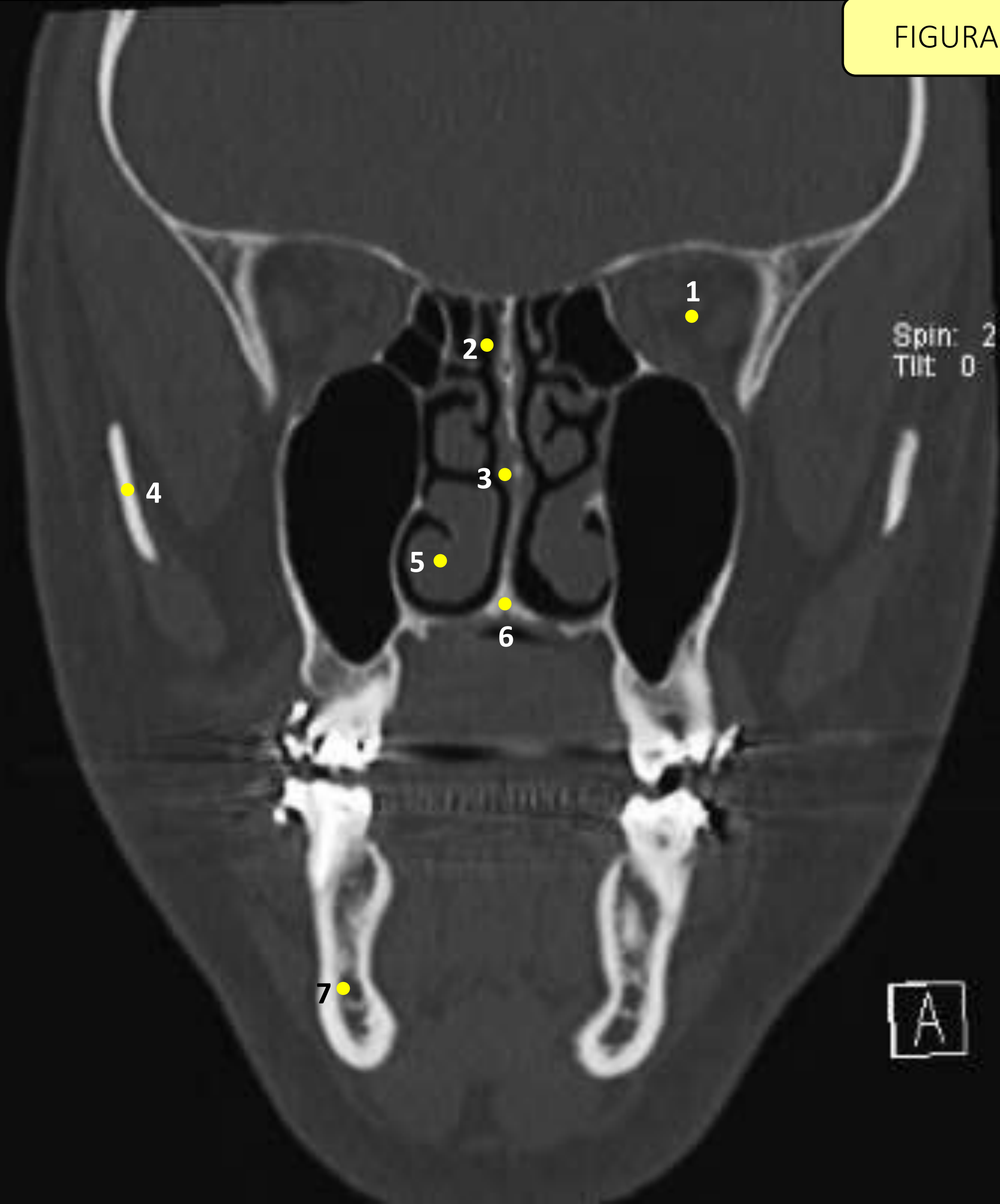
Spin: 2  
Tilt: 0



# Legenda

FIGURA 08

- 1 – Células Aéreas Etmoidais
- 2 – Recesso Frontal
- 3 – Hiato Semilunar
- 4 – Canal Infraorbital
- 5 – Corneto Nasal Médio
- 6 – Processo Zigomático da Maxila
- 7 – Meato Inferior
- 8 – Corneto Nasal Inferior
- 9 – Forame Incisivo

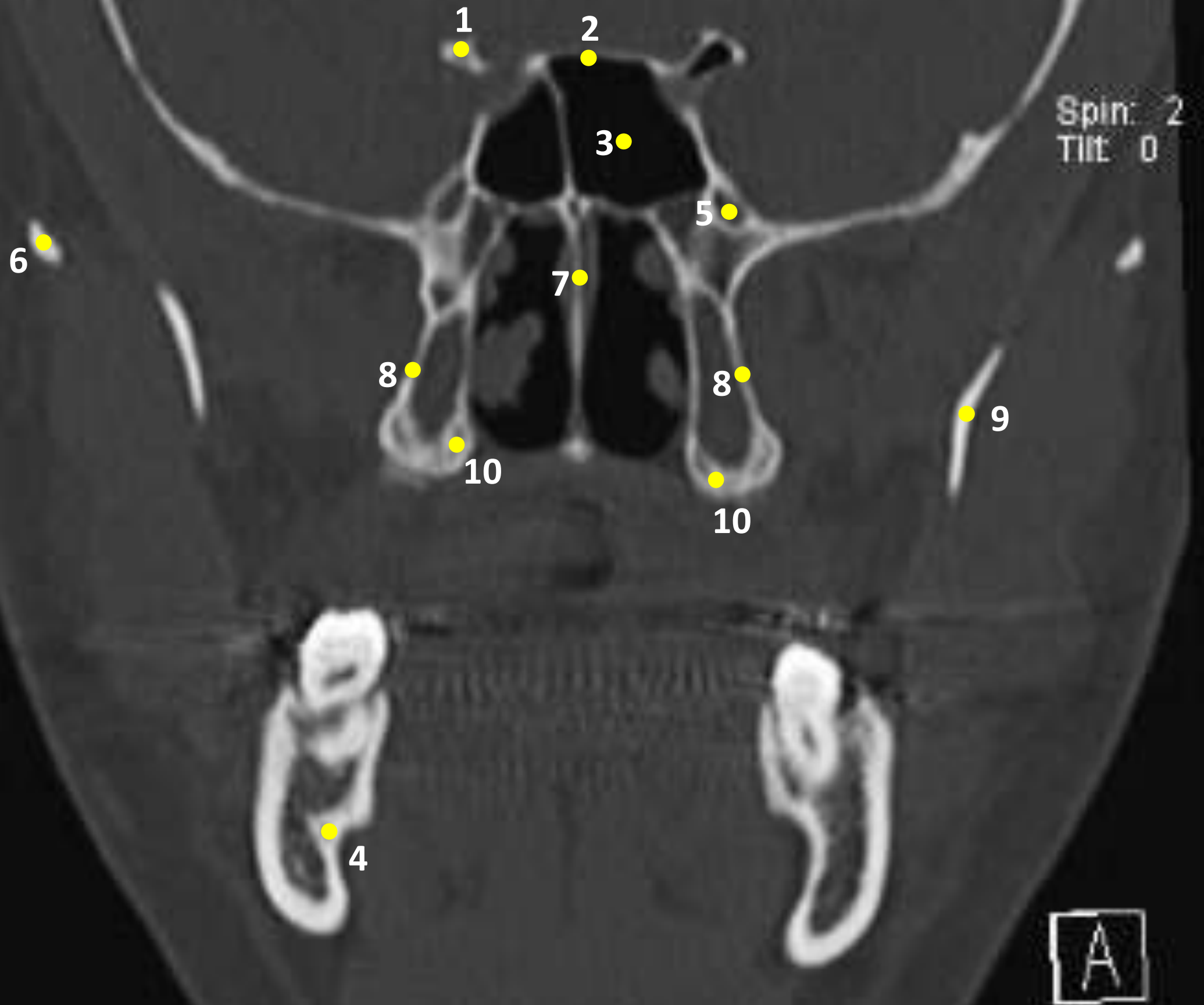


# Legenda

FIGURA 09

- 1 – Órbita
- 2 – Recesso Frontal
- 3 – Septo Nasal
- 4 – Processo Zigomático da Maxila
- 5 – Corneto Nasal Inferior
- 6 – Forame Incisivo
- 7 – Canal da Mandíbula

FIGURA 10

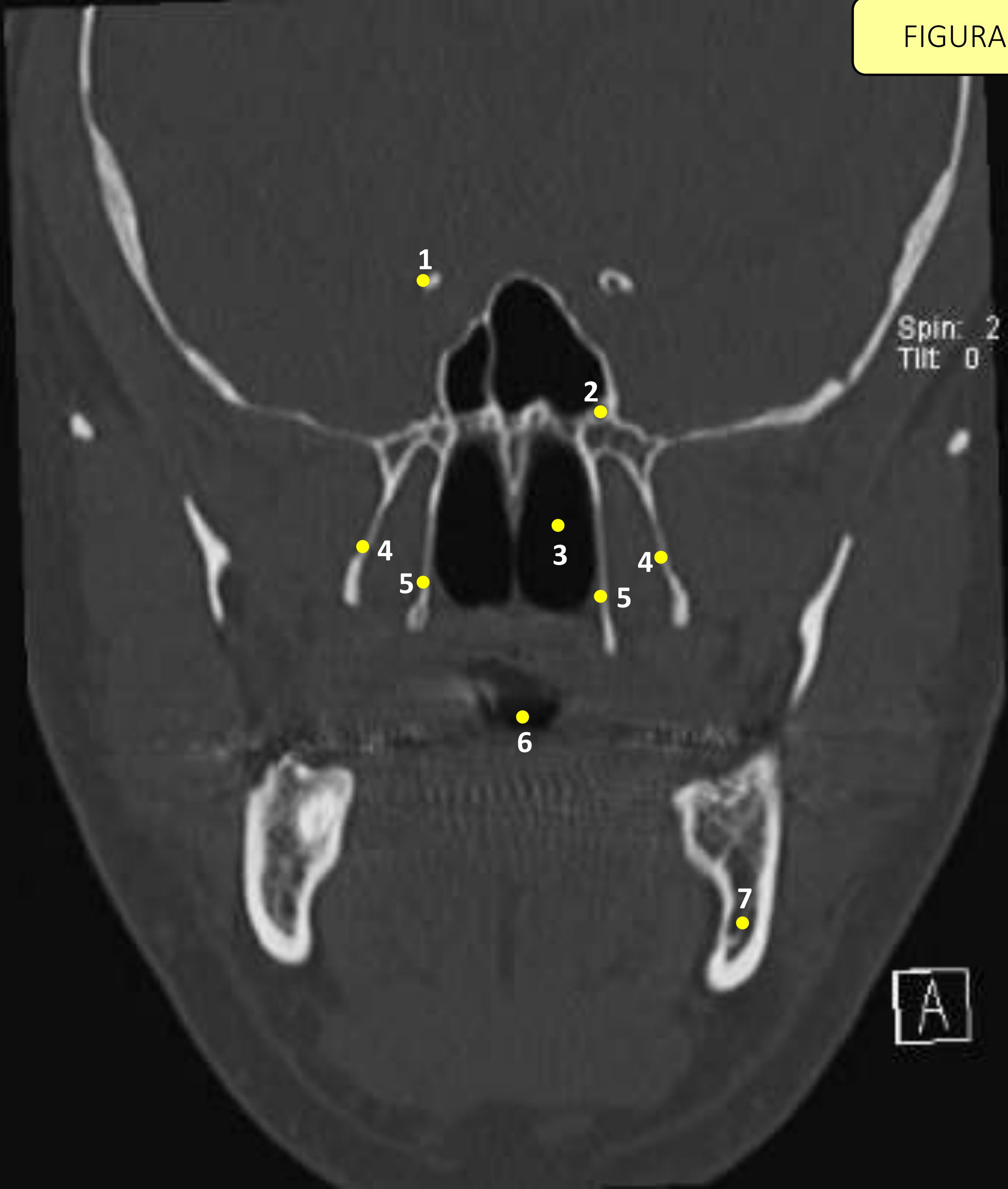


# Legenda

FIGURA 10

- 1 – Processo Clinoide Anterior
- 2 – Assoalho da Sela Túrcica
- 3 – Seio Esfenoidal
- 4 – Canal da Mandíbula
- 5 – Ducto Nasolacrimal
- 6 – Processo Coronóide da Mandíbula
- 7 – Septo Nasal
- 8 – Placa Pterigoide Lateral
- 9 – Ramo Mandibular
- 10 – Placa Pterigoide Medial

FIGURA 11



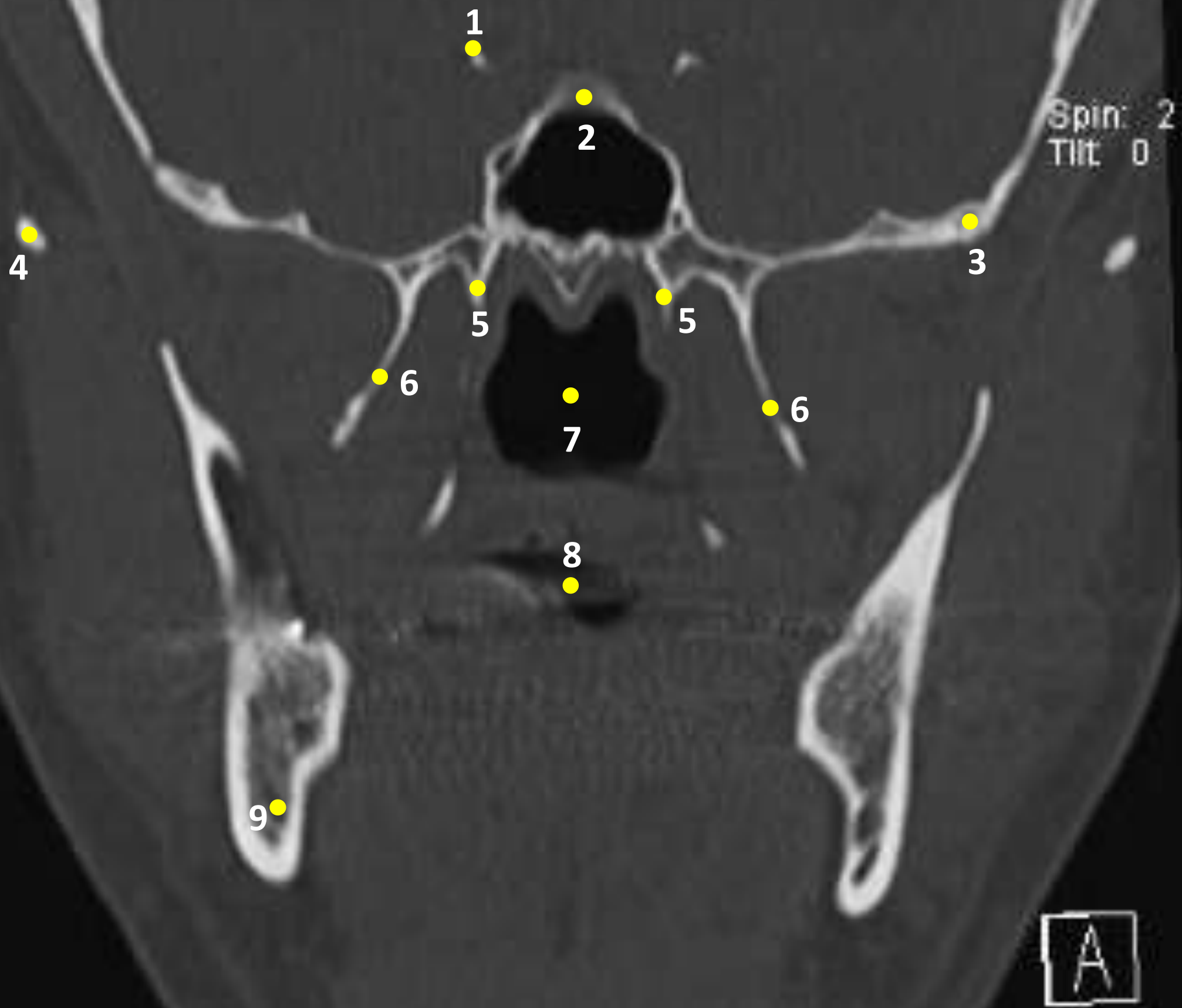
# Legenda

FIGURA 11

- 1 – Processo Clinoide Anterior
- 2 – Forame Oval
- 3 – Fossa Nasal
- 4 – Placas Pterigoides Laterais
- 5 – Placas Pterigoides Mediais
- 6 – Tonsilas Palatinas
- 7 – Canal da Mandíbula



FIGURA 12

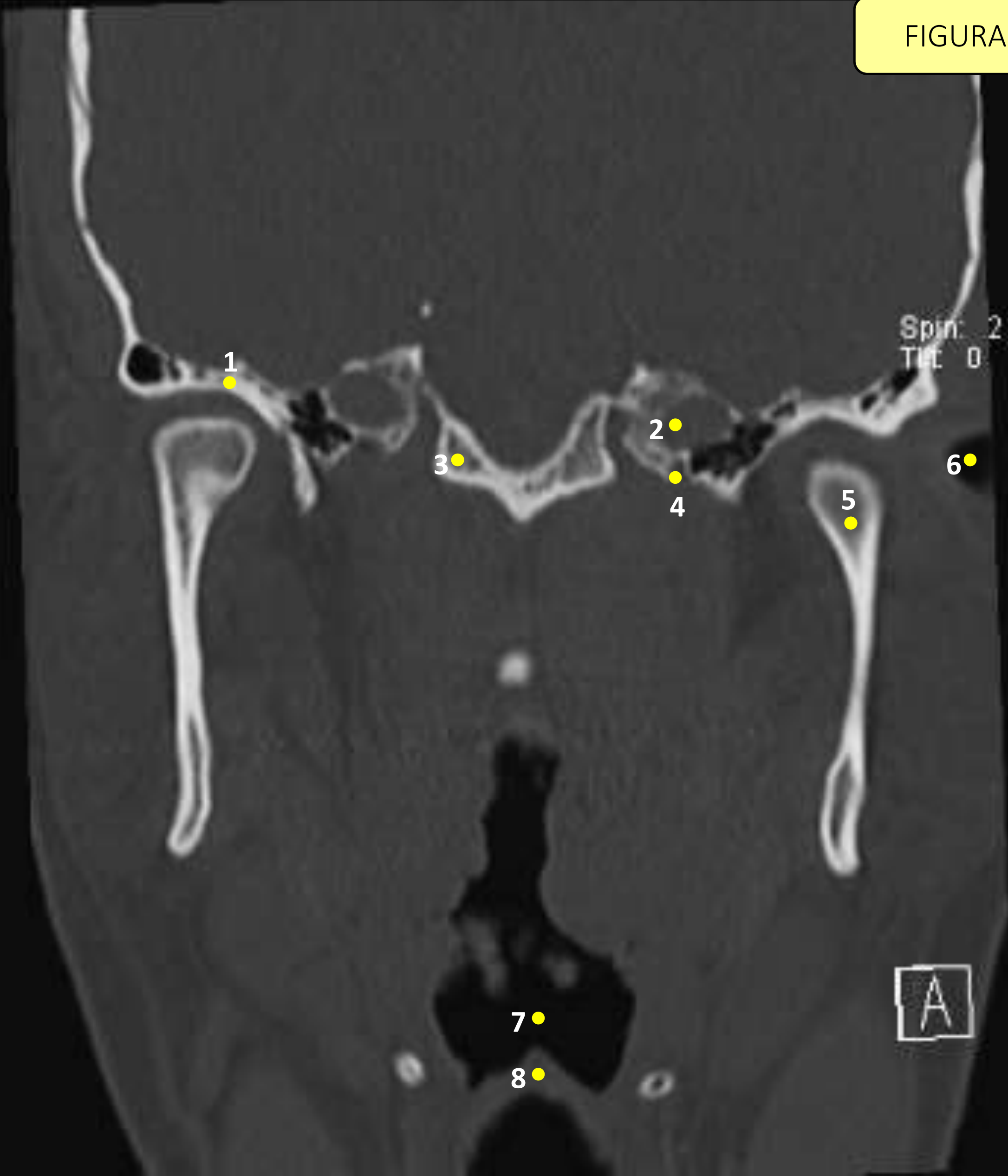


# Legenda

FIGURA 12

- 1 – Processo Clinoide Anterior
- 2 – Assoalho da Sela Túrcica
- 3 – Canal Infraorbital
- 4 – Arco Zigomático
- 5 – Placas Pterigoides Mediais
- 6 – Placas Pterigoides Laterais
- 7 – Fossas Nasais
- 8 – Tonsilas Palatinas
- 9 – Canal da Mandíbula

FIGURA 13

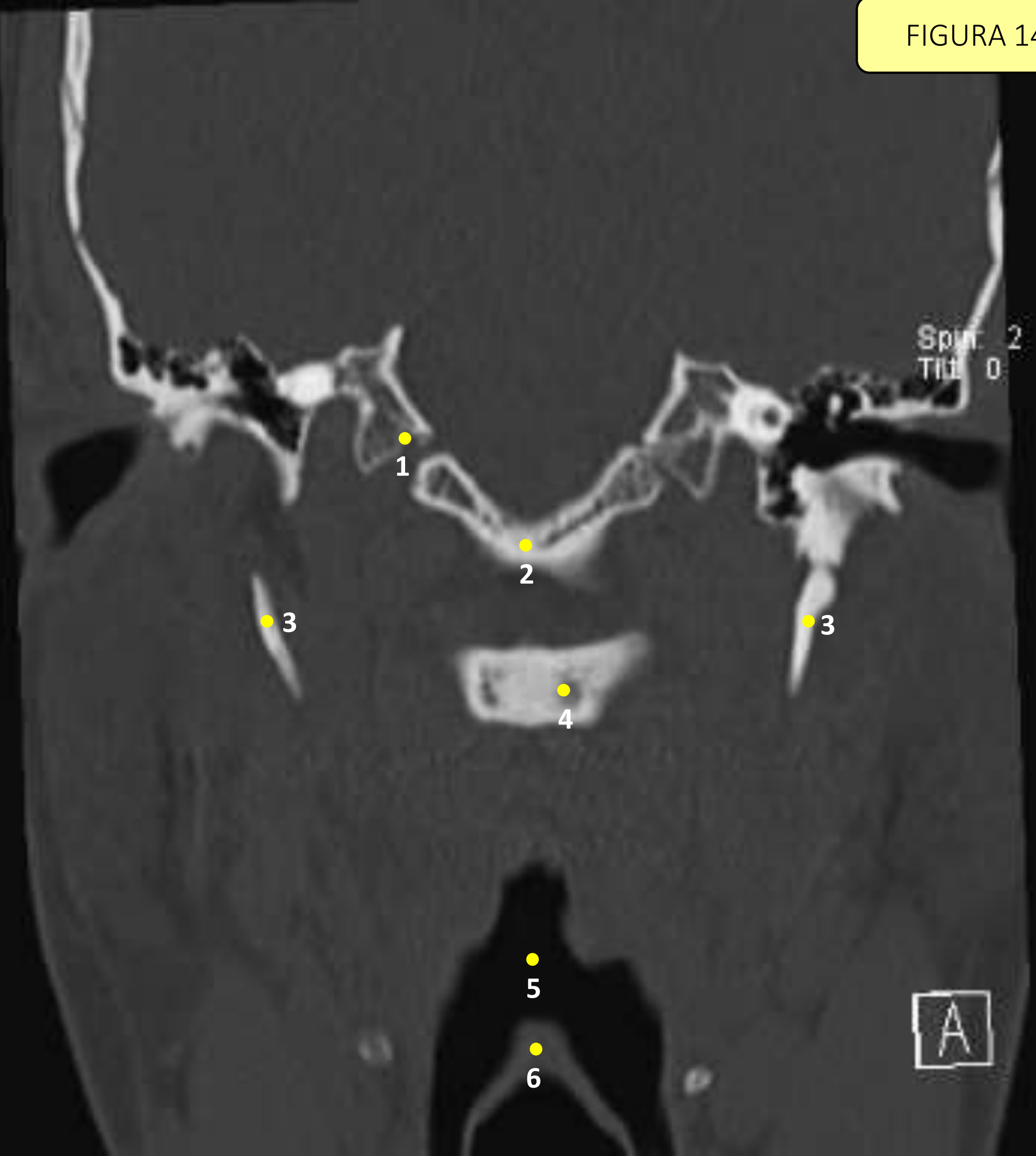


# Legenda

FIGURA 13

- 1 – Fossa Glenoide
- 2 – Canal da Carótida
- 3 – Côndilos Occipitais
- 4 – Forame Espinhoso
- 5 – Côndilo Mandibular
- 6 – Meato Auditivo
- 7 – Espaço da Via Aérea Orofaríngea
- 8 – Epiglote

FIGURA 14

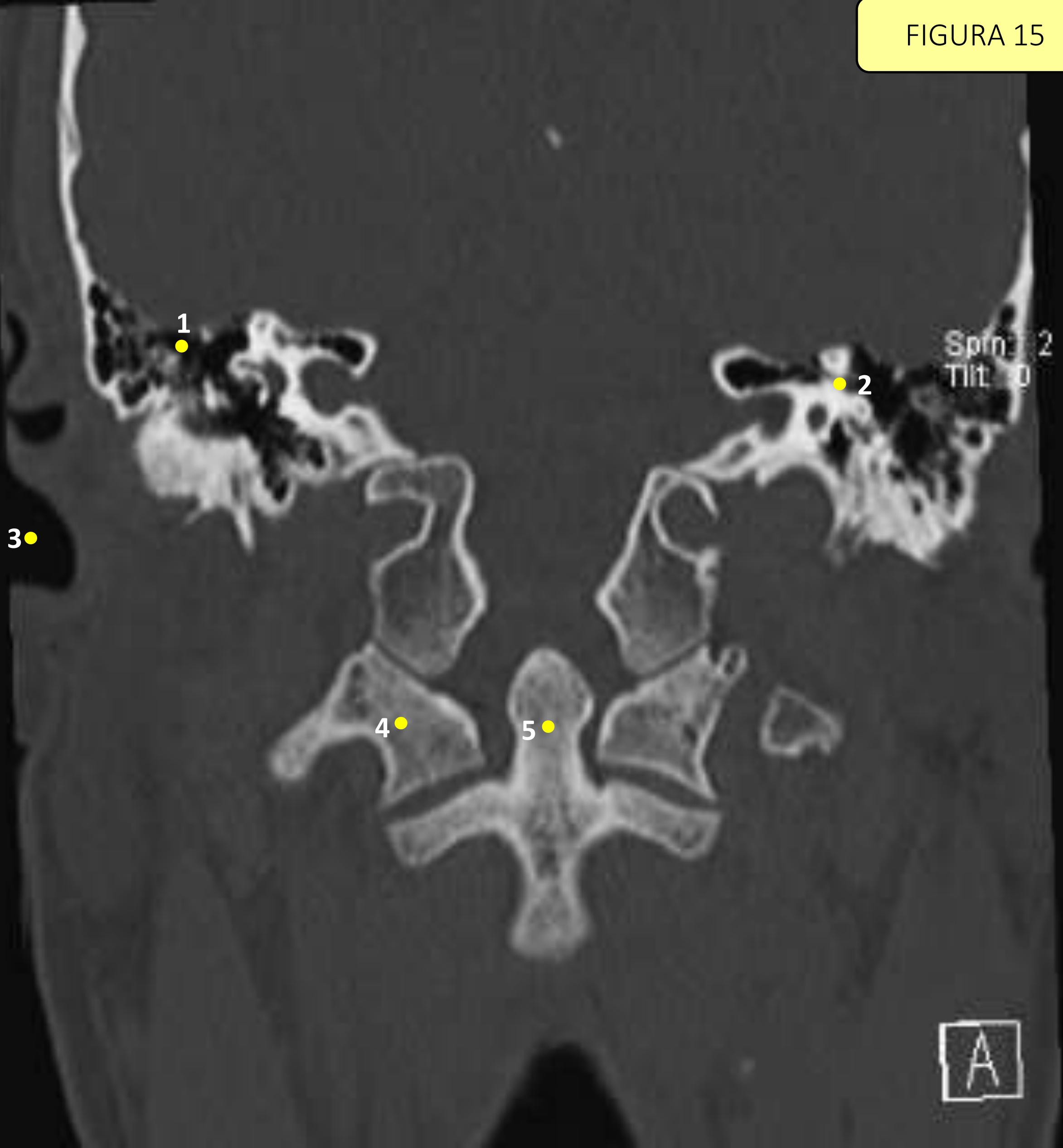

# Legenda

FIGURA 14

- 1 – Forame Espinhoso
- 2 – Basioccipital
- 3 – Processo Estiloide
- 4 – Corpo de C2
- 5 – Espaço da Via Orofaríngea
- 6 – Epiglote

FIGURA 15



A

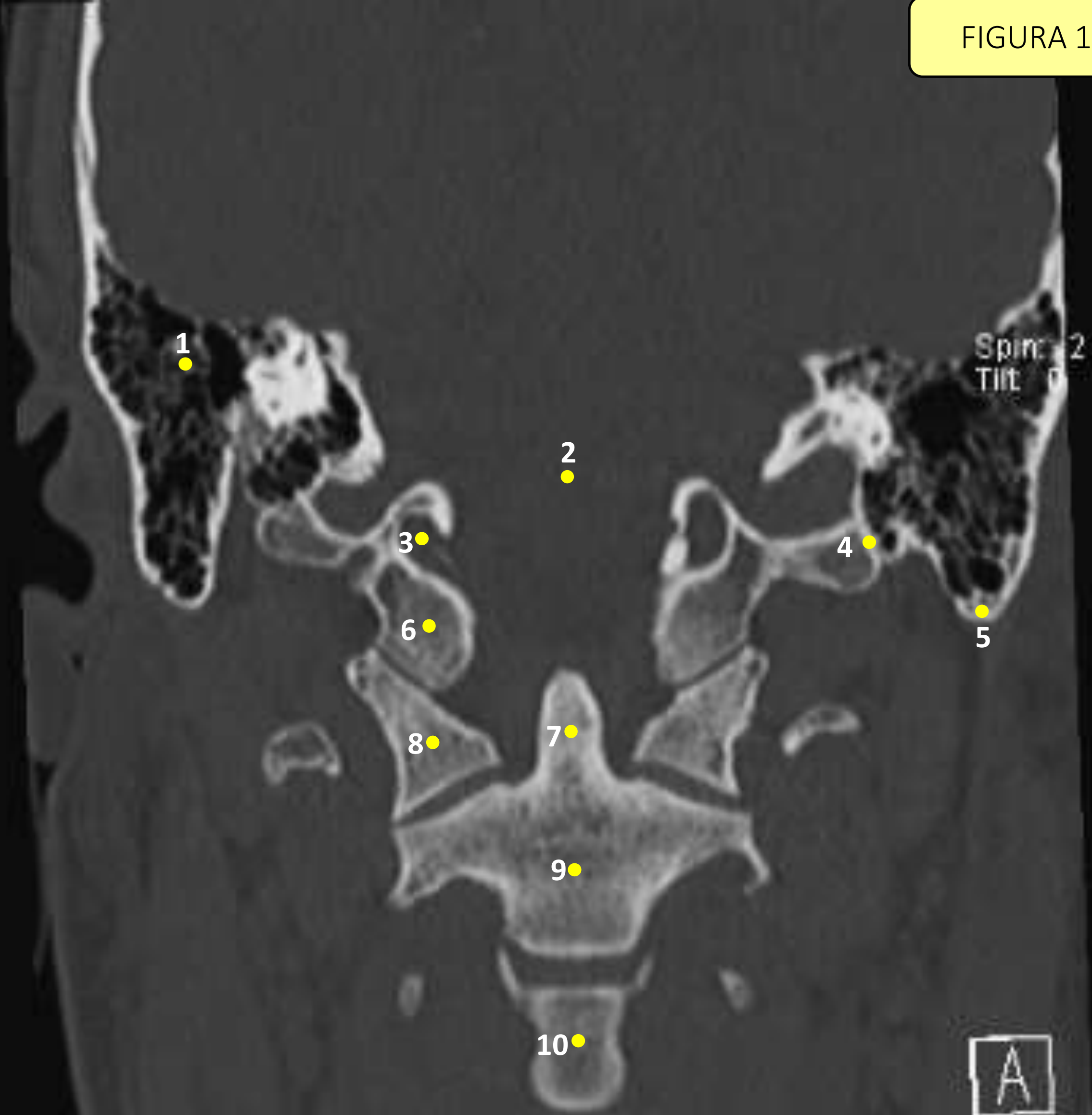
# Legenda

FIGURA 15

- 1 – Células Aéreas Mastoideias
- 2 – Ossículos da Orelha
- 3 – Meato Auditivo Externo
- 4 – Massa Lateral de C1
- 5 – Processo Odontoide de C2



FIGURA 16



# Legenda

FIGURA 16

- 1 – Células Aéreas Mastoideas
- 2 – Forame Magno
- 3 – Forame Jugular
- 4 – Sutura Occipitomastoidea
- 5 – Processo Mastoide
- 6 – Côndilos Occipitais
- 7 – Processo Odontoide de C2
- 8 – Massa Lateral de C1
- 9 – Corpo de C2
- 10 – Corpo de C3