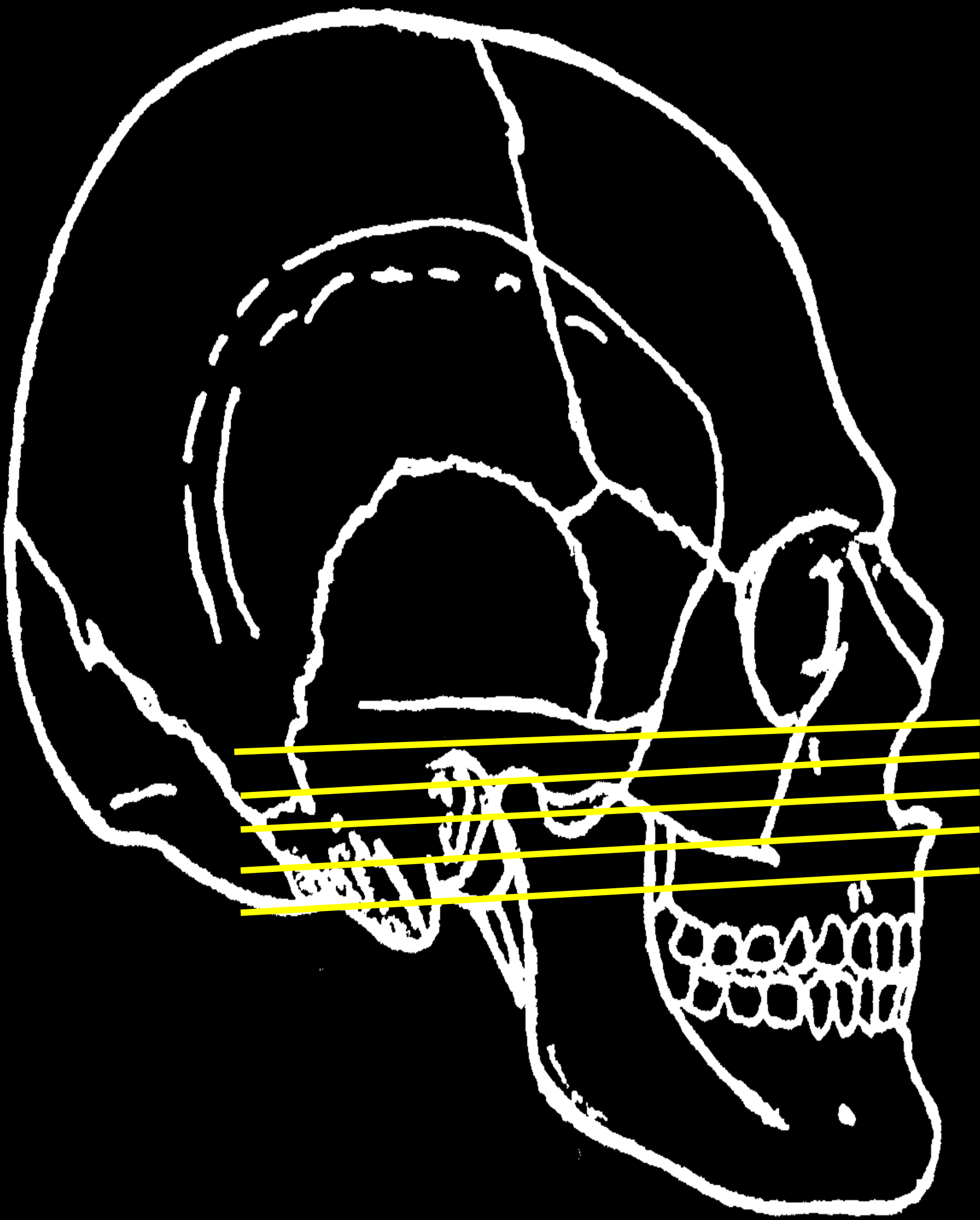


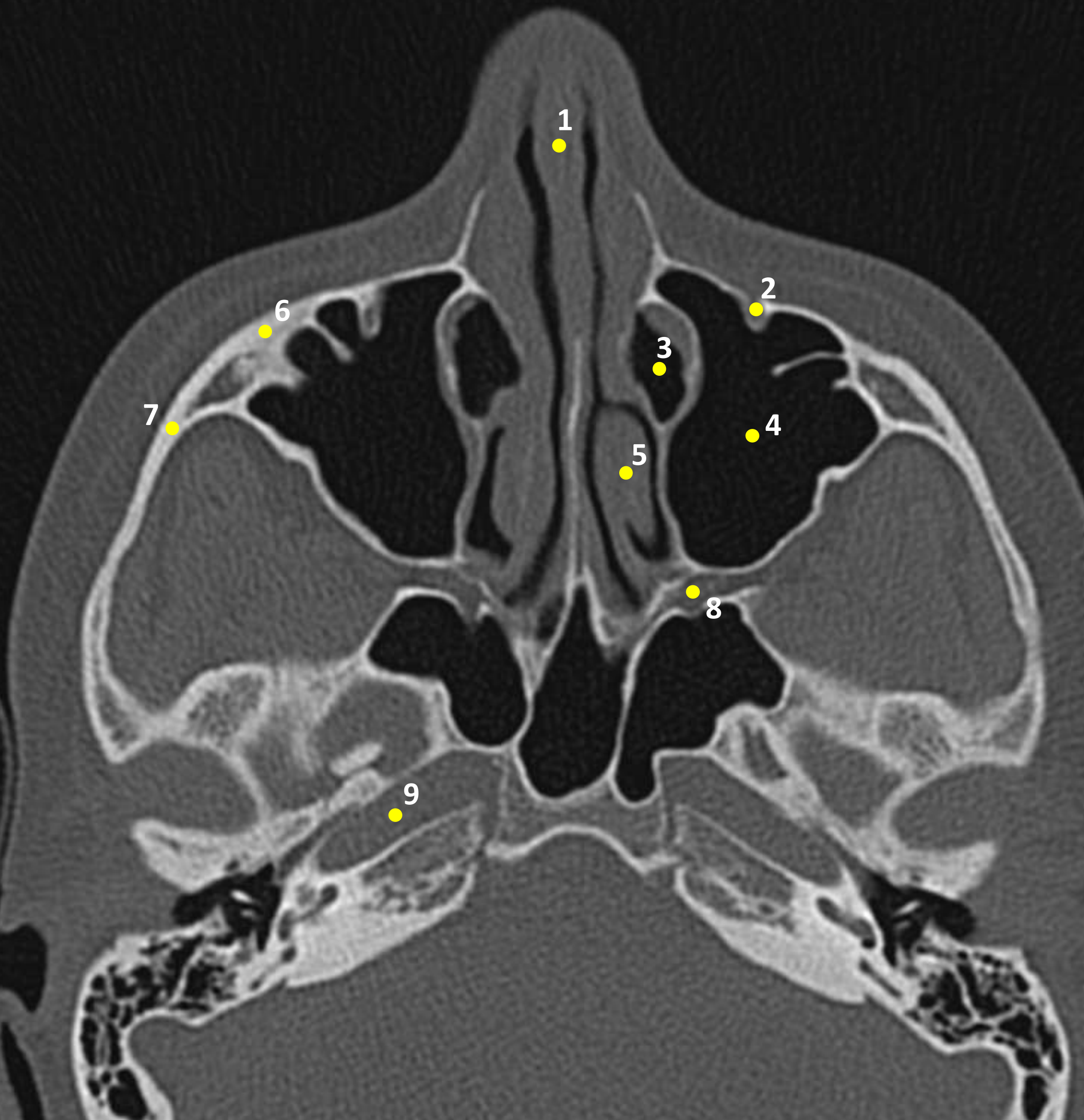
IMAGENS TOMOGRÁFICAS

Cortes Axiais

Universidade Estadual do Oeste do Paraná (UNIOESTE)
Odontologia – Centro de Ciências Biológicas e da Saúde (CCBS)
Elaboração: Prof. Dra. Rosana da Silva Berticelli
Ac. Isabela Mangue Popiolek



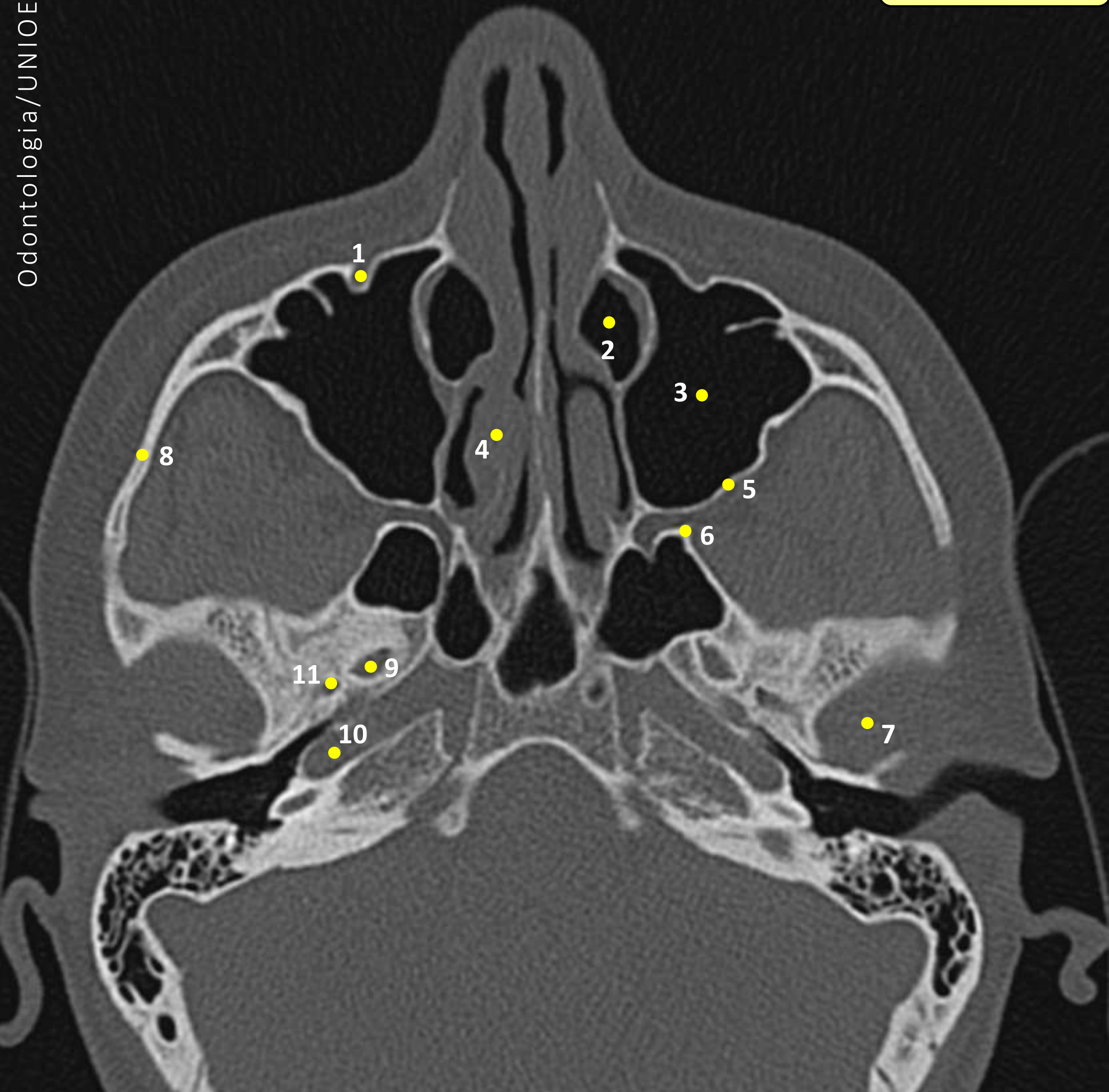
- A
- B
- C
- D
- E



Legenda

FIGURA 01

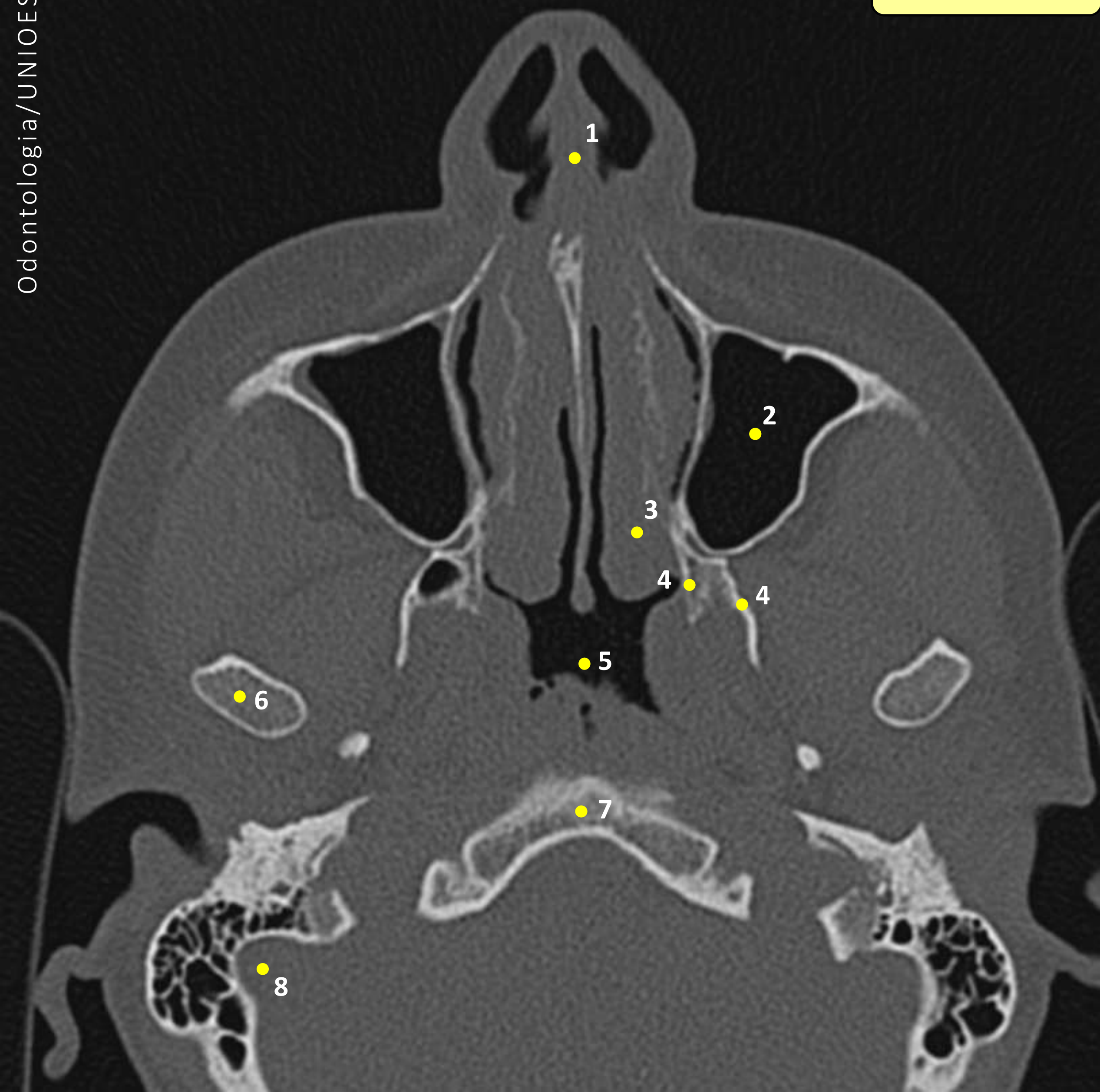
- 1 – Septo Nasal
- 2 – Canal Infraorbital
- 3 – Ducto Nasolacrimal
- 4 – Seio Maxilar
- 5 – Corneto Nasal
- 6 – Processo Zigomático da Maxila
- 7 – Arco Zigomático
- 8 – Fossa Pterigopalatina
- 9 – Canal da Carótida



Legenda

FIGURA 02

- 1 – Canal Infraorbital
- 2 – Ducto Nasolacrimal
- 3 – Seio Maxilar
- 4 – Corneto Nasal
- 5 – Parede Lateral do Seio Maxilar
- 6 – Fissura Pterigomaxilar
- 7 – Fossa Glenoide
- 8 – Arco Zigomático
- 9 – Forame Oval
- 10 – Canal da Carótida
- 11 – Forame Espinhoso

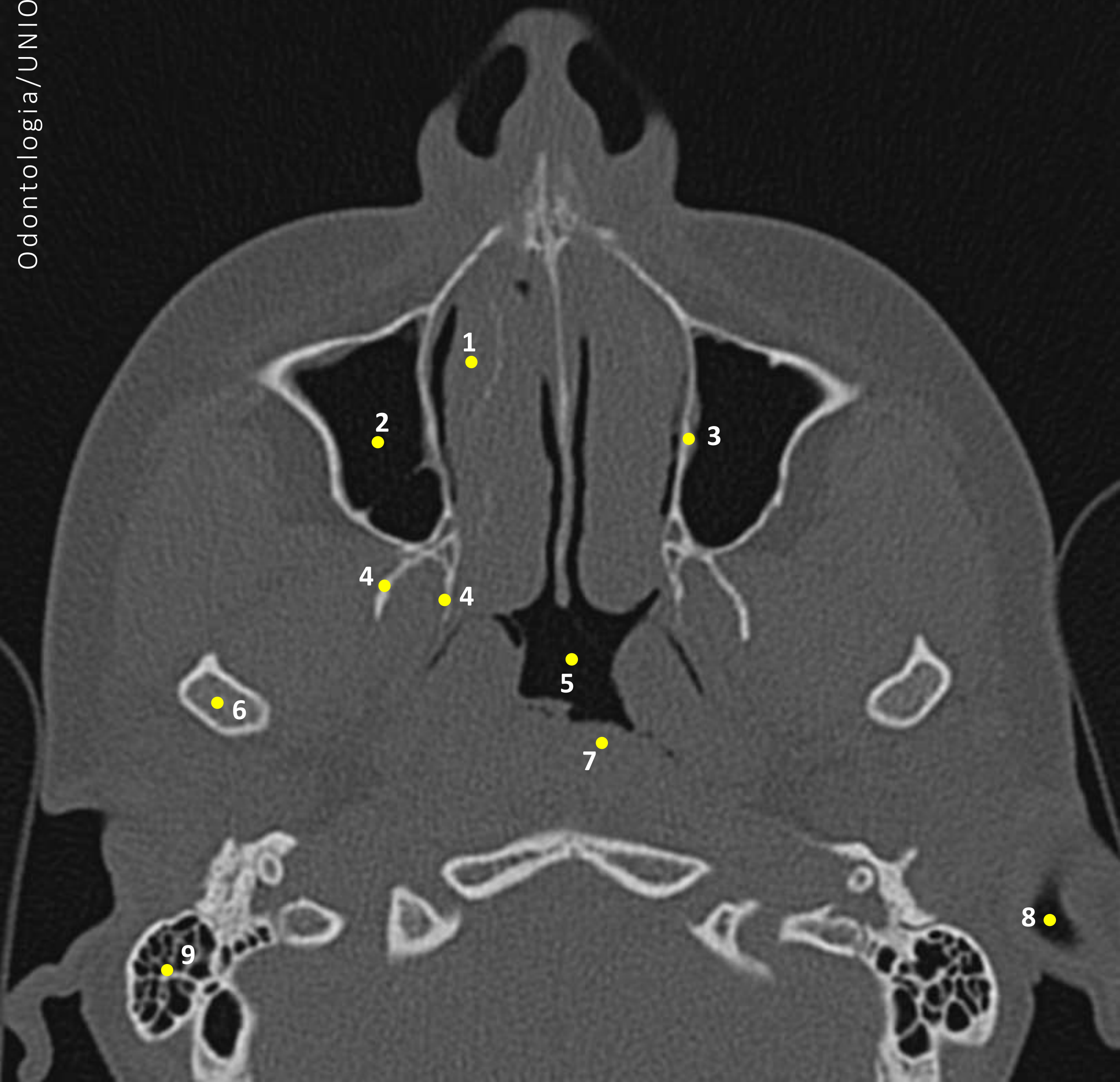


Legenda

FIGURA 03

- 1 – Septo Nasal
- 2 – Seio Maxilar
- 3 – Corneto Nasal
- 4 – Placas Pterigoides
- 5 – Via Aérea Nasofaringea
- 6 – Cabeça Condilar Mandibular
- 7 – Osso Occipital
- 8 – Bulbo Jugular

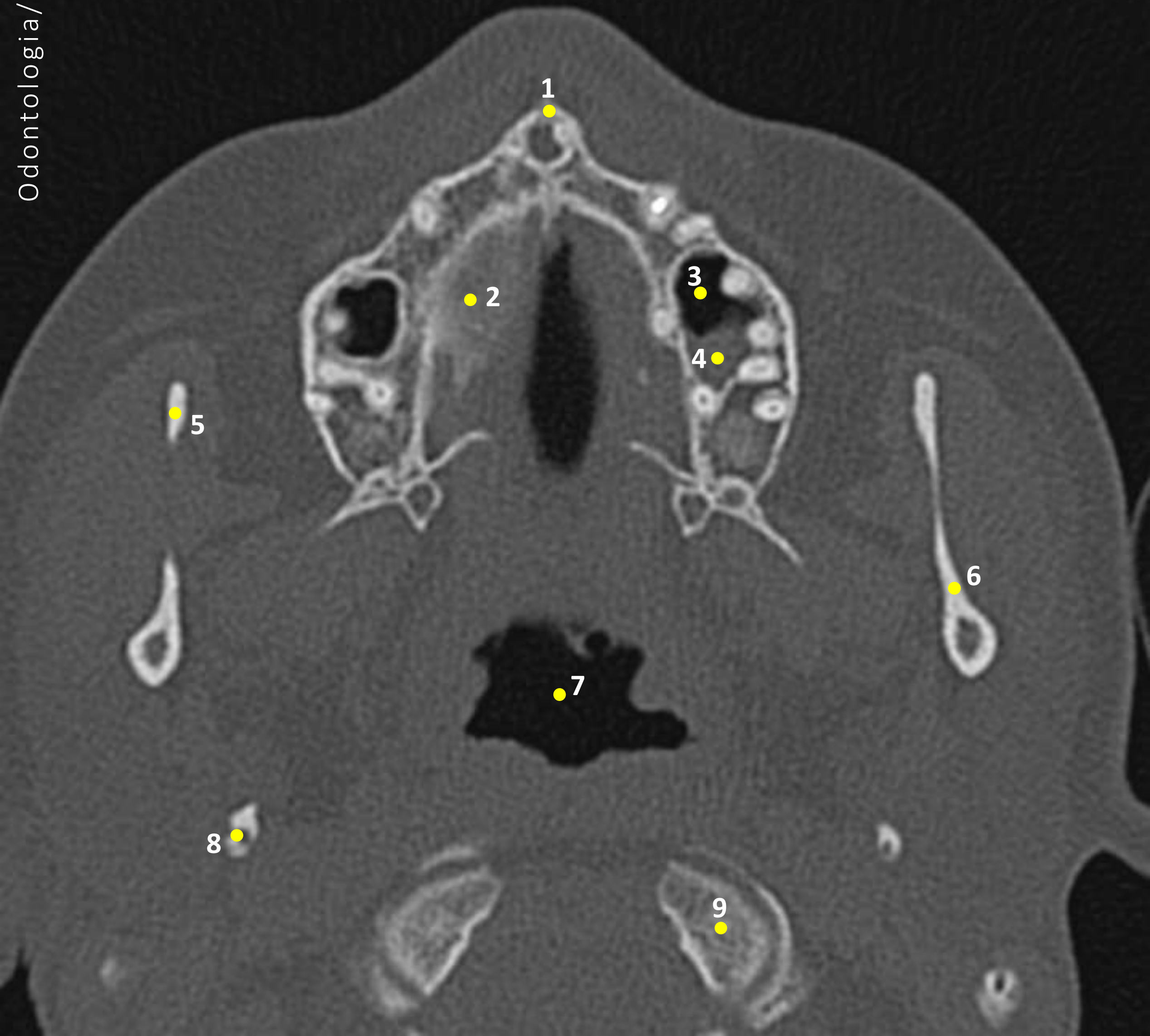
FIGURA 04



Legenda

FIGURA 04

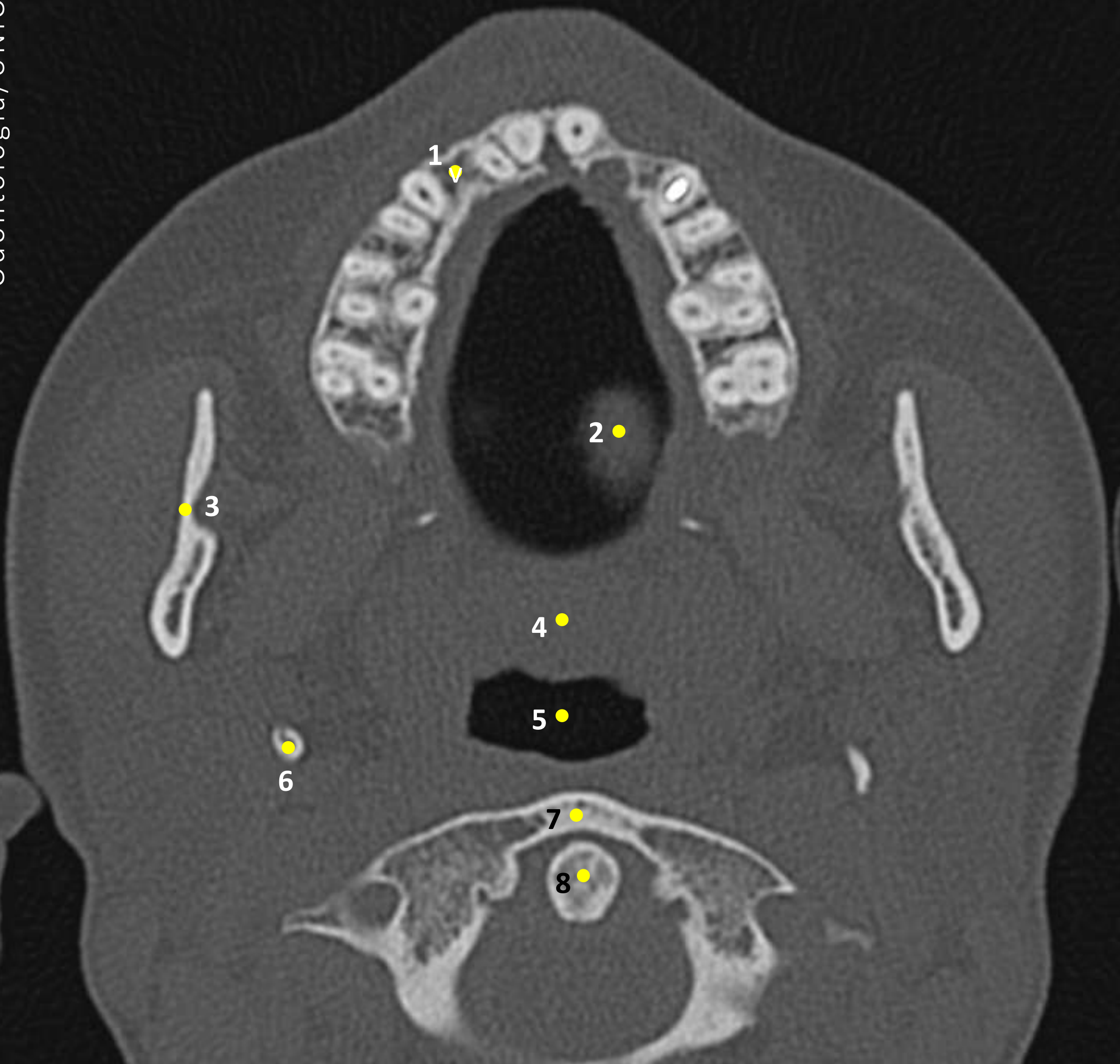
- 1 – Corneto Nasal
- 2 – Seio Maxilar
- 3 – Parede Medial do Seio Maxilar
- 4 – Placas Pterigoides
- 5 – Via Aérea Nasofaríngea
- 6 – Cabeça Condilar Mandibular
- 7 – Parede Faríngea
- 8 – Meato Auditivo Externo
- 9 – Processo Mastoide



Legenda

FIGURA 05

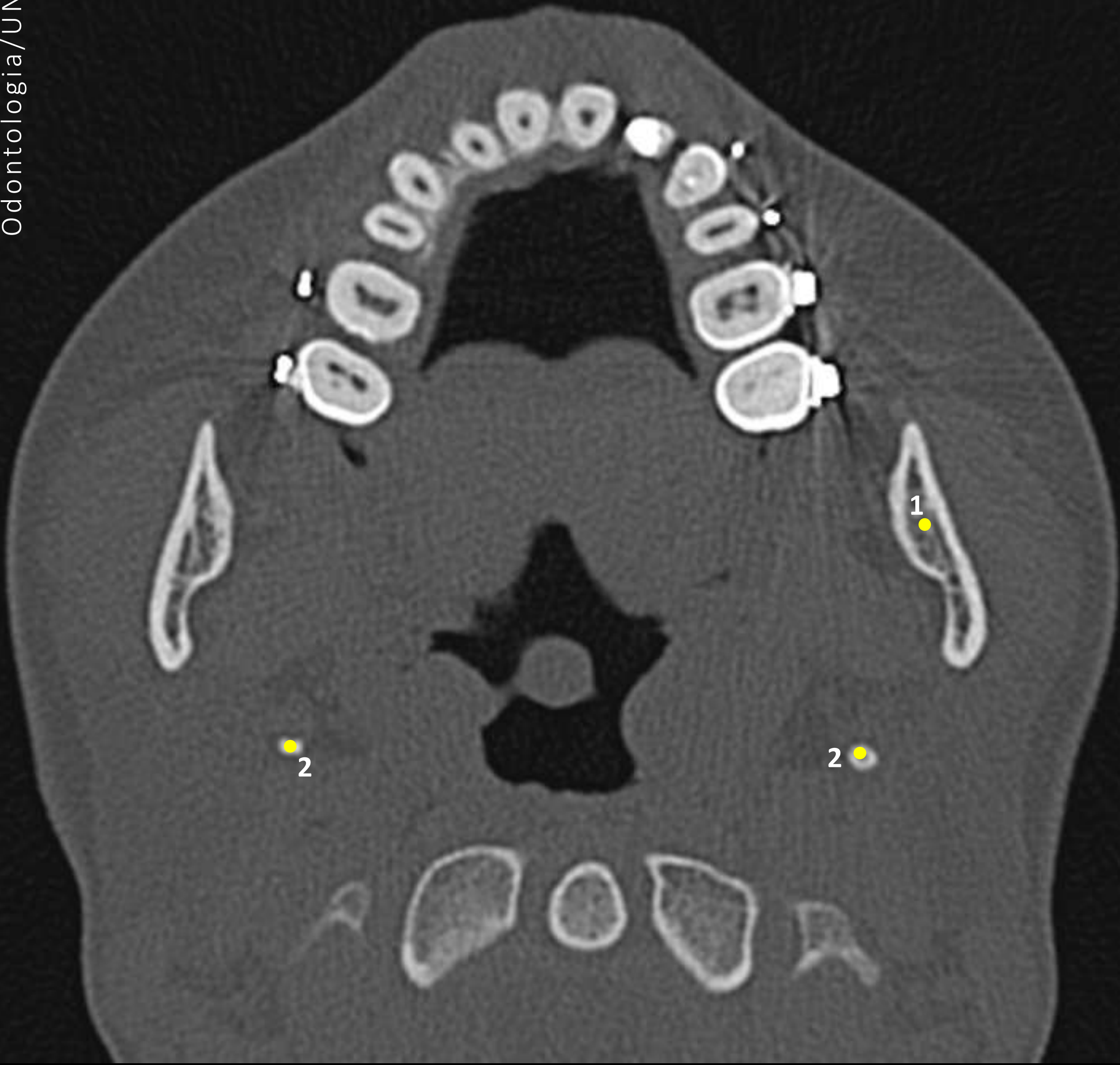- 1 – Espinha Nasal Anterior
- 2 – Palato Duro
- 3 – Seio Maxilar
- 4 – Maxila
- 5 – Arco Zigomático
- 6 – Ramo da Mandíbula
- 7 – Via Aérea Nasofaringea
- 8 – Cabeça Condilar Mandibular
- 9 – Arco Anterior do Atlas (C1)



Legenda

FIGURA 06

- 1 – Maxila
- 2 – Língua
- 3 – Ramo da Mandíbula
- 4 – Palato Mole
- 5 – Espaço da Via Aérea Orofaríngea
- 6 – Processo Estiloide
- 7 – Arco Anterior do Atlas (C1)
- 8 – Processo Odontoide (C2)



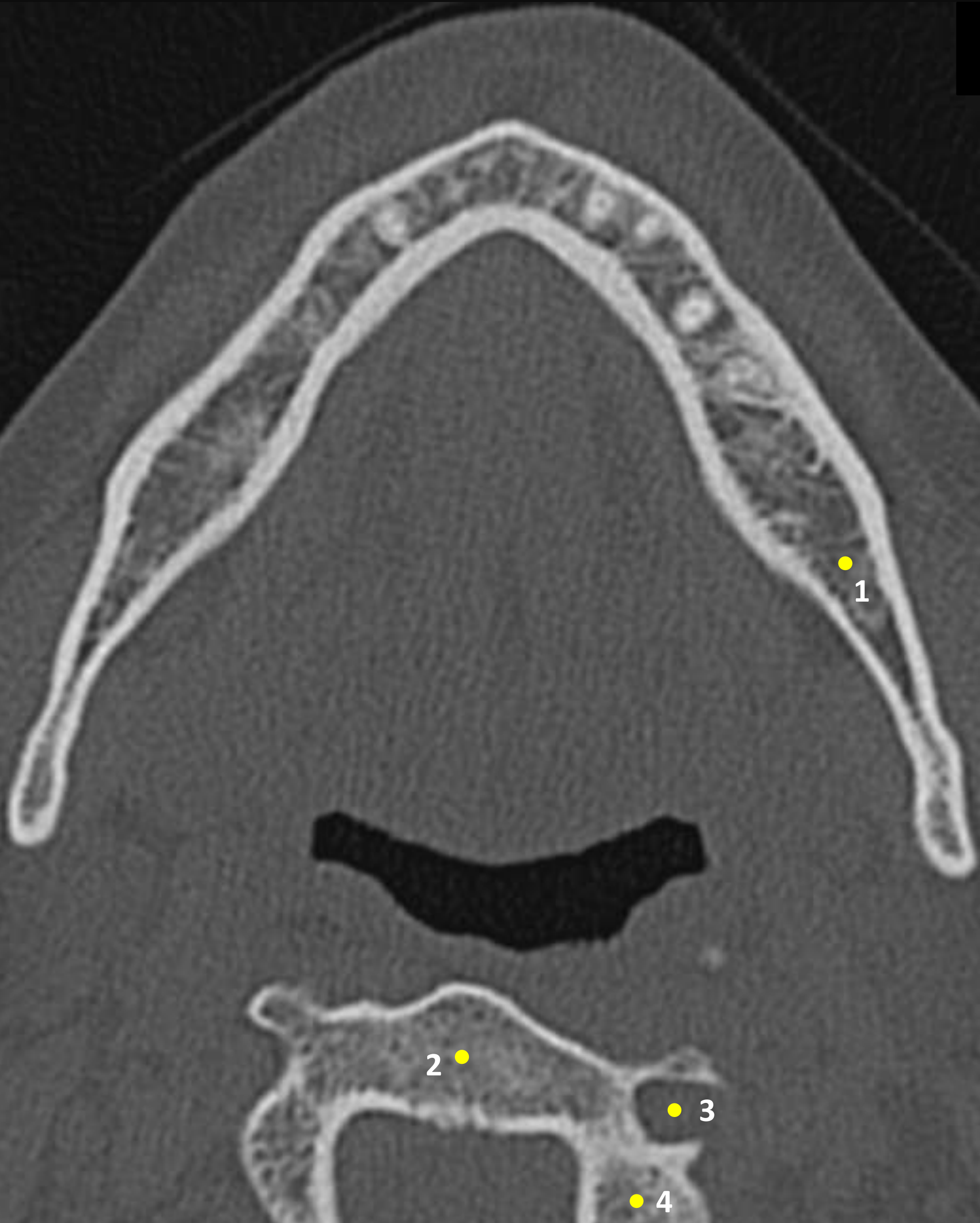
Legenda

FIGURA 07

1 – Ramo da Mandíbula

2 – Processo Estiloide

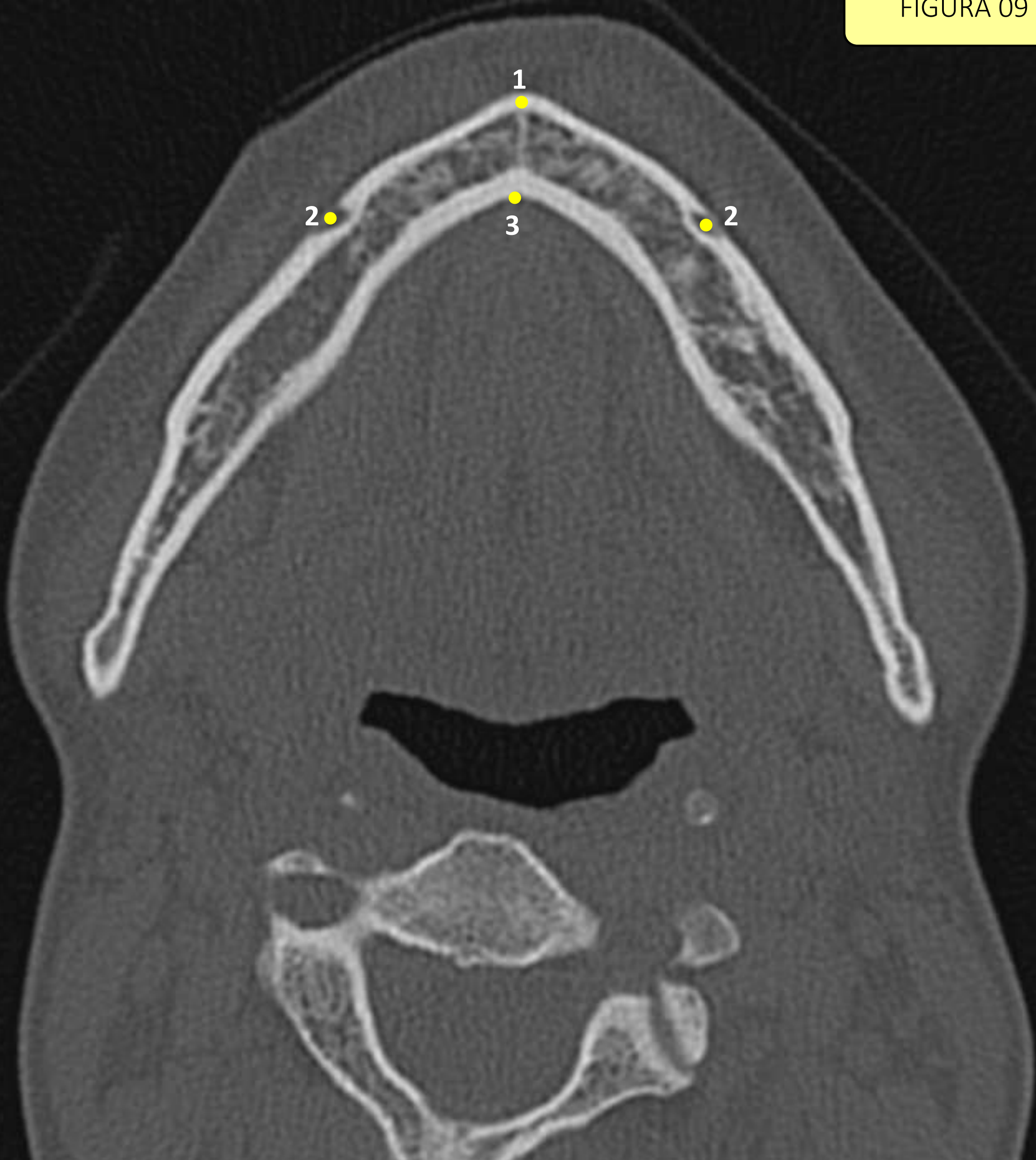
FIGURA 08



Legenda

FIGURA 08

- 1 – Mandíbula
- 2 – Corpo Inferior de C2
- 3 – Forame Transverso
- 4 – Lâmina de C2

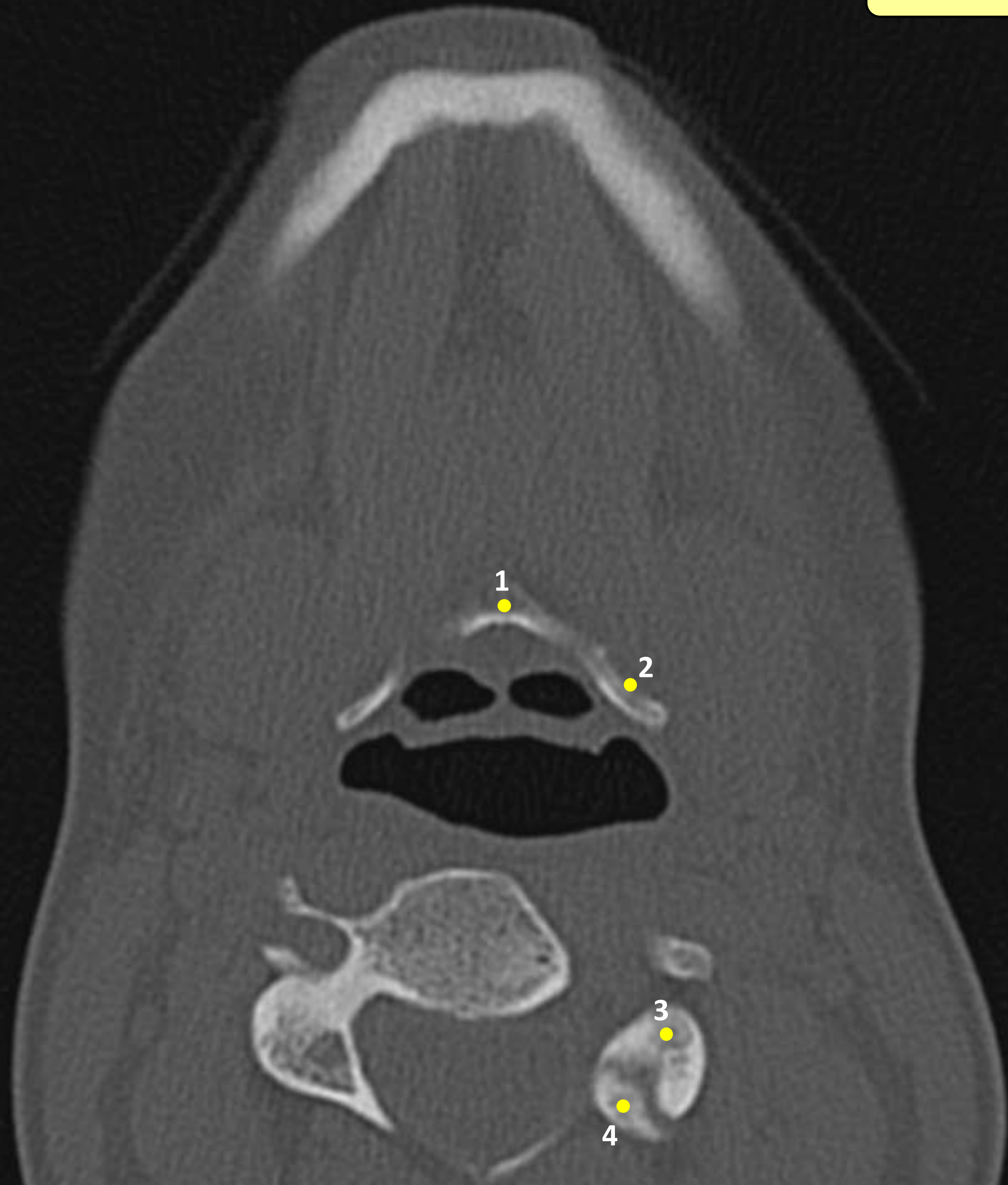

Legenda

FIGURA 09

- 1 – Sínfise Mandibular
- 2 – Forame Mental
- 3 – Tubérculo Geniano

FIGURA 10



Legenda

FIGURA 10

- 1 – Corpo do Osso Hioide
- 2 – Corno Maior do Osso Hioide
- 3 – Processo Articular Superior de C3
- 4 – Processo Articular Inferior de C2